

Клинико-электроэнцефалографические изменения при юношеской миоклонической эпилепсии (лекция)

К.Ю. Мухин, М.Б. Миронов, Л.Ю. Глухова

ООО «Институт детской неврологии и эпилепсии им. Святителя Луки», Москва

Контакты: Константин Юрьевич Мухин center@epileptologist.ru

Юношеская миоклоническая эпилепсия (ЮМЭ) — форма идиопатической генерализованной эпилепсии, характеризующаяся дебютом в подростковом возрасте с появлением массивных миоклонических приступов и в большинстве случаев генерализованных судорожных приступов, возникающих преимущественно в период после пробуждения пациентов. По Проекту классификации 2001 г. ЮМЭ относится к группе идиопатической генерализованной эпилепсии с переменным фенотипом. Авторы представляют генетические основы заболевания, подробно описана клиническая картина, включая атипичное течение ЮМЭ, рассматриваются диагностические критерии и подходы к ведению больных, а также принципы медикаментозной терапии. С учетом наиболее частых провоцирующих факторов, наряду с медикаментозной терапией пациентам необходимо строго соблюдать режим сна и бодрствования, избегать факторов фотостимуляции в быту. Полная медикаментозная ремиссия достигается примерно у 90 % больных (при правильно подобранной терапии), причем в большинстве случаев на монотерапии. Однако проблема заключается в высокой частоте рецидивов после отмены антиэпилептических препаратов. Рассмотрены основные предикторы повышенного риска рецидива после отмены терапии.

Ключевые слова: юношеская миоклоническая эпилепсия, клинические проявления, диагностика, лечение

CLINICAL AND ELECTROENCEPHALOGRAPHIC CHANGES IN JUVENILE MYOCLONIC EPILEPSY (A LECTURE)

K. Yu. Mukhin, M. B. Mironov, L. Yu. Glukhova

Svt. Luka's Institute of Child Neurology and Epilepsy, Moscow

Juvenile myoclonic epilepsy (JME) is a form of idiopathic generalized epilepsy characterized by adolescent onset with massive myoclonic seizures and, in most cases, convulsive seizures occurring mainly on awakening. According to the Proposed Diagnostic Schema for People with Epileptic Seizures and with Epilepsy (2001), JME is classified into a group of idiopathic generalized epilepsy with a variable phenotype. The authors give the genetic bases of the disease, describe its clinical picture in detail, including the atypical course of JME, and consider diagnostic criteria, approaches to patient management, and principles of medical therapy. By taking into account the most common precipitating factors, along with drug therapy, the sleep and wake regimen must be strictly adhered to and household photo stimulation be avoided. Complete medical remission is achieved in about 90 % of patients (on correctly chosen therapy), in most cases on monotherapy. However, the problem resides in high recurrence rates after withdrawal of antiepileptic drugs. The major predictors of increased risk for a recurrence after therapy discontinuation are considered.

Key words: juvenile myoclonic epilepsy, clinical manifestations, diagnosis, treatment

Юношеская миоклоническая эпилепсия (ЮМЭ) (синдром Янца) — форма идиопатической генерализованной эпилепсии (ИГЭ), характеризующаяся дебютом в подростковом возрасте с появлением массивных миоклонических приступов и в большинстве случаев генерализованных судорожных приступов (ГСП), возникающих преимущественно в период после пробуждения пациентов. По Проекту классификации 2001 г. ЮМЭ относится к группе ИГЭ с переменным фенотипом [10].

Предполагается двухлокусная модель наследования ЮМЭ — доминантно-рецессивная, причем доминантный ген локализован на коротком плече хромосомы 6. Молекулярно-генетические исследования, выполненные в последние годы, установили наличие по крайней мере двух локусов, ответственных за раз-

витие ЮМЭ: 6p11–12 (EJM1) и 15q14 (EJM2) с дефектом одного из генов, называемого миоклономом [25, 28, 29]. Риск возникновения эпилепсии у детей в семье, где один из родителей болен ЮМЭ, составляет около 7 %. Генерализованная пик/полипик-волновая активность на электроэнцефалограмме (ЭЭГ) выявляется у 18 % клинически здоровых родственников пробанда, страдающего ЮМЭ [12].

Клинические проявления

Облигатный тип приступов — миоклонические приступы, преобладающие в руках. У большинства пациентов присоединяются ГСП.

ЮМЭ является одной из наиболее частых форм эпилепсии, в том числе ИГЭ. Частота ее составляет

от 5 до 11 % среди всех форм эпилепсии, с некоторым преобладанием у женщин [3, 23, 25, 29].

Дебют ЮМЭ отмечается в возрасте от 7 до 21 года с максимумом в возрастном интервале от 11 до 15 лет [6, 15]. В отдельных случаях заболевание может начаться в более раннем возрасте с пикнолептических абсансов (обычно с миоклоническим компонентом) или с ГСП, с последующим присоединением миоклонических приступов в пубертатном периоде [6]. Заболевание может проявляться триадой приступов: миоклонус, ГСП, абсансы. Эпилептический миоклонус – облигатный тип приступов, однако он редко встречается изолированно. Сочетание миоклонуса с ГСП – наиболее частый фенотип болезни, который наблюдается не менее чем у 85 % больных ЮМЭ [29]. По нашим данным, миоклонические приступы, включая миоклонически-астатические – 19 %, ГСП – 88 % и абсансы – 57 %, констатируются у всех пациентов [6].

Миоклонические приступы характеризуются молниеносными подергиваниями различных групп мышц; они чаще двусторонние, симметричные, единичные или множественные, меняющиеся по амплитуде, нередко возникающие в виде серии залпов. Локализуются главным образом в плечевом поясе и руках, преимущественно в разгибательных группах мышц. У 20 % пациентов миоклонические приступы захватывают мышцы ног, при этом больной ощущает внезапный удар под колени и слегка приседает или падает (миоклонически-астатические приступы). Сознание во время приступов сохранено. Миоклонические приступы возникают или учащаются в первые минуты и часы после пробуждения пациентов. Снижение уровня бодрствования, сонливость, зевота, закрывание глаз нередко повышают вероятность появления приступов в утренние часы.

В 85–95 % случаев миоклонические приступы сочетаются с ГСП. ГСП обычно возникают сразу после пробуждения пациентов, реже при засыпании, крайне редко в период пассивного бодрствования. ГСП может предшествовать серия миоклонических пароксизмов. Они получили название «клонико-тонико-клонические приступы».

У 20–50 % пациентов присоединяются короткие абсансы ювенильного типа. В единичных случаях пикнолептические абсансы, возникающие в детстве, в юношеском возрасте могут трансформироваться в ЮМЭ. Выраженный миоклонический компонент в структуре абсансов (также синдром эпилептического миоклонуса век с абсансами), наличие фотосенситивности и начальная резистентность к монотерапии вальпроатами в средних дозах – основные предикторы трансформации детской абсансной эпилепсии (ДАЭ) или юношеской абсансной эпилепсии (ЮАЭ) в ЮМЭ [6].

Важнейшими провоцирующими приступы факторами при ЮМЭ являются депривация сна и внезапное

насильственное пробуждение. У некоторых пациентов миоклонические приступы возникают исключительно при недосыпании. Примерно 1/3 больных ЮМЭ (чаще женского пола) являются фотосенситивными [32]. Возможно учащение ГСП и миоклонических приступов в перименструальном периоде.

В неврологическом статусе у больных ЮМЭ, как правило, изменения отсутствуют. Вместе с тем В.А. Карлов и Н.В. Фрейдкова (2010) подчеркивают, что почти у половины пациентов наблюдается «мягкая» мозжечковая симптоматика: мышечная гипотония, неуверенность в позе Ромберга, симптом Стюарта–Холмса, а также в некоторых случаях признаки атрофии мозжечка при нейровизуализации [2]. У больных ЮМЭ некоторые авторы отмечают своеобразие поведения: социальную незрелость, эгоцентричность, стремление к получению удовольствия [2, 15, 31]. Нами описаны определенные фенотипические особенности, встречающиеся у подавляющего большинства пациентов: правильное телосложение, высокорослость, отсутствие диспластических черт. Рост выше средних показателей в целом характерен для всей группы ИГЭ с варибельным фенотипом и может быть результатом плейотропного действия патологического гена.

Диагноз ЮМЭ обычно не вызывает затруднений из-за «яркой» клинической картины. Вместе с тем клиническая практика свидетельствует о том, что правильная диагностика данного заболевания сильно запаздывает [2, 15, 24]. Интересно наблюдение P. Genton et al. (2000), в котором авторы установили, что диагноз ЮМЭ не был правильно установлен ни в одном случае до поступления пациентов в специализированный центр им. Г. Гасто в Марселе (Франция) [11]. Основная ошибка – отсутствие тщательно собранного анамнеза и недоучет наличия миоклонических приступов у пациентов, на которых сами больные редко акцентируют внимание. Дифференциальный диагноз проводится с другими формами ИГЭ, а также с невротическими гиперкинезами, болезнью Туретта, хореей, различными формами прогрессирующих эпилепсий с миоклонусом.

По мнению P. Thomas et al. (2012), при диагностике ЮМЭ следует учитывать 3 атипичных варианта течения заболевания: наличие у пациентов только миоклонических приступов с возможностью развития их эпилептического статуса; возможность возникновения рефлекторных приступов при ЮМЭ; а также выраженная асимметрия в клинической картине миоклонических приступов и ГСП [29].

Лечение

Наряду с медикаментозной терапией пациентам необходимо строго соблюдать режим сна и бодрствования, избегать факторов фотостимуляции в быту.

В настоящее время широко дискутируется вопрос о препаратах первого выбора в лечении ЮМЭ.

Традиционно базовыми препаратами для лечения данного синдрома были производные вальпроевой кислоты (депакин хроно, депакин хроносфера, конвулекс ретард). Средняя суточная дозировка вальпроатов составляет около 30 мг/кг (750–2000 мг/сут) в 2 приема. Вальпроаты, безусловно, высокоэффективны при ЮМЭ, но их применение ограничивают не редкие побочные эффекты (косметические, нейроэндокринные), а также потенциально тератогенное воздействие. Данные побочные эффекты особенно опасны и неприятны для женщин детородного возраста. В связи с этим широко дискутируется возможность применения при ЮМЭ (прежде всего у женщин) альтернативных антиэпилептических препаратов (АЭП). Такими препаратами являются левитирацетам и топирамат. По критериям эффективность/переносимость мы рекомендуем применение левитирацетама в качестве стартовой монотерапии ЮМЭ. Средняя суточная дозировка левитирацетама в лечении ЮМЭ составляет 30–40 мг/кг (1500–2500 мг/сут) в 2 приема. Высокоэффективна монотерапия топираматом в средней дозе 3–4 мг/кг/сут (100–200 мг/сут) в 2 приема. Обнадёживающие результаты получены при лечении больных ЮМЭ зонисамидом в монотерапии [20]. Средние дозы зонисамида составляют 3–4 мг/кг/сут (100–200 мг/сут) в 1–2 приема.

Бензодиазепины, сукцинимиды и ламотриджин применяются главным образом в комбинации с базовыми АЭП.

При ЮМЭ существует достаточно большая группа АЭП, которые могут агgravировать приступы, прежде всего миоклонические. Не рекомендовано применение карбамазепина, окскарбазепина, фенитоина и вигабатрина. Интересно, что ламотриджин у больных ЮМЭ может быть как высокоэффективен (обычно в комбинации с вальпроатами), так и вызывать агgravацию миоклонических приступов и даже ГСП [9, 29]. Описаны единичные случаи эффективности пирарцетама в лечении миоклонических приступов у больных ЮМЭ как в монотерапии, так и в комбинации с АЭП [17]. Средняя суточная доза пирарцетама составляет около 3000 мг.

Полная медикаментозная ремиссия достигается примерно у 90 % больных, причем в большинстве случаев на монотерапии. Проблема заключается в высокой частоте рецидивов после отмены АЭП. Отмена препаратов даже спустя 4–5 лет полной электро-клинической ремиссии вызывает рецидив приступов не менее чем у 80 % больных [3, 29]. По данным I. E. Martinez-Juares et al. (2006), лишь 5 % больных ЮМЭ отменили АЭП без рецидива приступов [21]; согласно наблюдениям В. Вукан et al. (2008), эта циф-

ра составляет около 10 % [8]. Рекомендуется очень постепенная (примерно в течение 1 года) отмена АЭП спустя не менее чем 4 года отсутствия приступов и нормализации ЭЭГ. Наличие генерализованной пик/полипик-волновой активности на ЭЭГ перед началом или в процессе отмены терапии – фактор высокого риска рецидива приступов [5, 6, 25]. Эффективность лечения, особенно перед решением вопроса о постепенной отмене АЭП, обязательно контролируется методом видео-ЭЭГ-мониторинга в целях исключения феномена «псевдоремиссии» [5].

Электрэнцефалографические изменения при юношеской миоклонической эпилепсии

Основной ЭЭГ-паттерн – короткие разряды генерализованной быстрой полипик-волновой активности. Эпилептиформная активность на ЭЭГ выявляется у 80–95 % больных в межприступном периоде.

Основная активность фона всегда сохранена и хорошо модулирована. Т. Tsuboi (1977) отметил у ряда пациентов увеличение амплитуды и регионального распространения кпереди альфа-ритма (гиперсинхронный альфа-ритм) [30].

Эпилептиформная активность. При ЮМЭ возможно появление следующих генерализованных эпилептиформных паттернов на ЭЭГ: разряды полиспайков; быстрая пик-волновая активность; полипик-волновая активность; быстрая полипик-волновая активность; пик-волновая активность 3 Гц [31].

Наиболее типична генерализованная полипик-волновая активность с амплитудным преобладанием в передних отделах (рис. 1) [13]. Частота комплексов может составлять 3–6 Гц и выше. Интересно, что частота комплексов внутри разряда обычно варьирует, и уровень синхронизации разряда может быть невысоким (фрагментация), особенно на фоне терапии [25]. Перед мед-

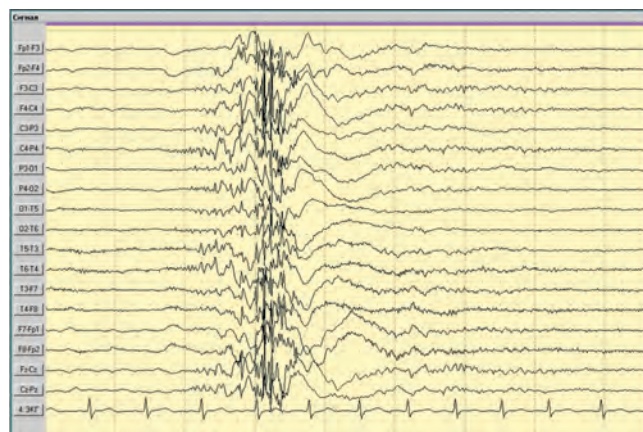


Рис. 1. Пациентка Д., 14 лет. Диагноз: ЮМЭ. В ходе видео-ЭЭГ-мониторинга в состоянии бодрствования при закрытии глаз зарегистрирован миоклонический приступ, сопровождавшийся коротким диффузным разрядом комплексов полипик-волна амплитудой до 350 мкВ на ЭЭГ

ленной волной появляются разряды высокоамплитудных (150–300 мкВ) поверхностно-отрицательных полиспайков (дабл-, три-, тетра- и т.д.) с образованием паттерна полипик-волновой активности. Характерно возникновение данной активности в виде коротких нерегулярных генерализованных разрядов многократно в фоне, при ритмической фотостимуляции (РФС) и закрывании глаз. Для ЮМЭ более характерны короткие генерализованные полипик-волновые разряды (0,5–1,5 с), чем продолжительные (3 с и более) [6].

Несмотря на то, что ЮМЭ – «классическая» форма ИГЭ, амплитудная асимметрия пик-волновых комплексов с преобладанием в одной из гемисфер или бифронтально отмечается не менее чем у 1/5 больных [26], а начальная асинхрония комплексов в разряде – у большинства пациентов [2, 6, 29]. По нашим наблюдениям, асинхрония полипик-волновых комплексов в начале разряда чаще всего запутывает врачей и приводит к ошибочной диагностике ЮМЭ как фокальной формы эпилепсии с феноменом вторичной билатеральной синхронизации.

Разряды полипик-волновой активности могут быть как интериктальными (чаще), так и сопровождаться миоклоническими пароксизмами. По мнению J. Aicardi (1996), наличие более 4 полиспайков в структуре паттерна свидетельствует с высокой вероятностью о его иктальном характере, а дабл- или триспайки – чаще об интериктальном разряде [7].

При наличии в клинической картине абсансов частота обнаружения на ЭЭГ полиспайковой активности уменьшается. В этом случае доминируют продолженные разряды генерализованной быстрой пик-волновой активности (идентичной таковой при ЮАЭ) или активности с частотой 3 Гц (характерной для ДАЭ) (рис. 2). Таким образом, появление на ЭЭГ пик-волновой (а не полипик-волновой) активности в виде

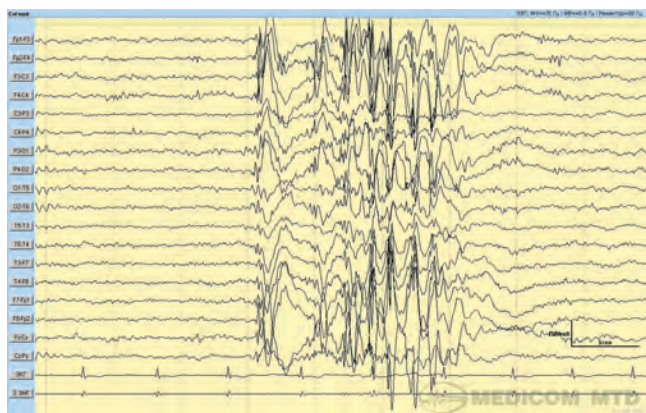


Рис. 2. Пациент С., 15 лет. Диагноз: ЮМЭ. Типы приступов: миоклонические, ГСП, короткие абсансы. В ходе исследования регистрируются диффузные высокой степени билатеральной синхронизации разряды комплексов пик-волна и полипик-волна частотой 3–3,5 Гц и амплитудой до 500 мкВ. Часть указанных разрядов сопровождалась кратковременным снижением уровня сознания – фантомные абсансы

разрядов, превышающих по продолжительности 3 с, с высокой вероятностью свидетельствует о наличии в клинической картине ЮМЭ абсансных приступов ювенильного или пикнолептического типа.

Наиболее глубокое исследование в области электрофизиологии ЮМЭ было выполнено Т. Tsuboi в 1977 г. [30]. Автор провел ЭЭГ-обследование в динамике 381 пациента с ЮМЭ (в среднем 4,1 ЭЭГ на каждого пациента) и в контрольной группе 466 пациентов с другими формами эпилепсии. Эпилептиформная активность при ЮМЭ была констатирована в 93 % случаев. Преобладала полипик-волновая активность – 37 %, далее следовала быстрая пик-волновая активность – 21,5 %, активность с частотой 3 Гц – 11 % и нерегулярная пик-волновая активность – 12 %. У остальных пациентов были комбинированные нарушения.

В нашем исследовании эпилептиформная активность констатировалась у 81 % больных ЮМЭ. Преобладала также генерализованная полипик-волновая активность – 36 %, пик-волновая активность с частотой 3 Гц отмечалась в 29 % случаев, а быстрая (от 4 Гц) активность – лишь в 21 % (у некоторых из этих пациентов были комбинированные нарушения типа быстрой полипик-волновой активности) [6].

Таким образом, показано, что короткие разряды генерализованной быстрой полипик-волновой активности – наиболее характерный эпилептиформный паттерн при ЮМЭ. Однако встречается он в среднем лишь у 1/3 больных и не является патогномоничным (возможно его появление при других формах эпилепсии с миоклонусом).

У 12 % пациентов в нашем исследовании наряду с генерализованной эпилептиформной активностью обнаружались отчетливые региональные паттерны (региональная пик-волновая активность, обычно в височных или лобных отведениях, или региональное ритмическое замедление в ритме тета). По мнению D. Janz (1991), фокальный компонент в структуре приступа, как и региональные эпилептиформные паттерны на ЭЭГ, – нередкий феномен у больных ЮМЭ [16], что подтверждается результатами исследования отечественных авторов [1]. Разумеется, остальные критерии диагноза ЮМЭ должны быть соблюдены.

При записи ЭЭГ во время миоклонических приступов констатируются вспышки генерализованных высокоамплитудных полиспайков и полипик-волновых комплексов с высокой частотой – от 5 до 20 Гц (в среднем 10–16 Гц). Разряд заканчивается нерегулярными медленными волнами с частотой 2–4 Гц [14] (см. рис. 1). Продолжительность разряда обычно составляет не более 2 с (в среднем около 1 с). По мнению J. Aicardi (1996), частота полиспайков коррелирует не с продолжительностью, а с интенсивностью миоклонуса [7]. Вероятность появления миоклонических

приступов коррелирует с частотой полиспайков в разряде, но не с продолжительностью самого разряда [19].

ЭЭГ-паттерн абсансов при ЮМЭ отличается от такового при других формах абсансных эпилепсий. Иctalный разряд абсансов при ЮМЭ представляет сгруппированные полиспайки, перемежающиеся с медленными волнами (см. рис. 2). Обычно до 6–10 полиспайков чередуются с медленной волной, образуя, по образному выражению С.Р. Panayiotopoulos (2012), «червеобразный» паттерн или уплощенную прописную букву «W» и строчную «s» [25]. В целом амплитуда иctalного паттерна абсансов при ЮМЭ меньше, чем при ДАЭ и ЮАЭ, а частота комплексов в разряде значительно варьирует — от 2 до 10 в секунду (в среднем — 3–5 Гц). Таким образом, «червеобразная» форма («Ws-паттерн») и фрагментация частоты полипик-волновых комплексов в разряде — основные характеристики иctalного ЭЭГ-паттерна абсансов при ЮМЭ [25].

Основными *методами провокации* эпилептиформной активности при ЮМЭ являются депривация сна, внезапное насильственное пробуждение и РФС, но не гипервентиляция. Стандартное ЭЭГ-исследование при ЮМЭ должно обязательно включать запись рано утром после ночи с депривацией сна. P. Genton et al. (2000) констатировали максимальную частоту обнаружения полиспайков у больных ЮМЭ при записи ЭЭГ во время внезапного ночного пробуждения, а также сразу после утреннего пробуждения. При этом внезапное пробуждение во время и после дневного сна давало достоверно менее значимые результаты. Полипик-волновая активность наблюдалась также при засыпании, при I и II стадиях медленного сна, уменьшаясь в REM-сне. В глубоких стадиях медленного сна эпилептиформная активность практически не встречалась [11].

Возникновение генерализованных эпилептиформных паттернов при РФС отмечается у 25–40 % больных ЮМЭ [18]. Среди фотосенситивных пациентов преобладают лица женского пола. В исследовании P. Wolf и R. Goosses (1986) среди 115 больных ЮМЭ у 40 % женщин отмечалась положительная реакция на РФС. Характерно появление разрядов генерализованной полипик-волновой активности при частоте РФС около 15 Гц [32].

Интересный феномен, характерный для больных ЮМЭ, — появление эпилептиформной активности в момент закрывания глаз (феномен Panayiotopoulos — fixation-off photosensitivity). Он заметен у 7–18 % больных ЮМЭ, часть которых не являются фотосенситивными [25]. Часть пациентов с феноменом fixation-off photosensitivity обнаруживают трансформацию в ЮМЭ из синдрома эпилептического миоклонуса век (с абсансами или без) [4].

H. Matsuoka (1989) применил оригинальный метод нейрофизиологической активации в целях провока-

ции эпилептиформной активности на ЭЭГ у пациентов, страдающих ЮМЭ. Всем больным проводилось ЭЭГ-исследование в покое и в условиях нейрофизиологической активации (счет, письмо, решение задач и пр.). Умственная деятельность (счет, решение задач) в сочетании с целенаправленным движением руки (письмо) провоцировала пик-волновую активность, а иногда и миоклонические приступы (зафиксированные при видео-ЭЭГ-мониторинге) у 80 % пациентов. Стандартные пробы выявляли эпилептиформную активность в 68 % случаев. По мнению автора, нейрофизиологическая активация может быть важным методом провокации не только эпилептиформности на ЭЭГ, но и миоклонических приступов при ЮМЭ [22].

Медленноволновая активность. У больных ЮМЭ нередко возникает периодическое ритмическое замедление в лобных отведениях (бифронтально). A. Sundqvist et al. (1990) считают характерной для ЮМЭ нерегулярную генерализованную с бифронтальным преобладанием высокоамплитудную за-остренную пароксизмальную тета-активность, возникающую короткими разрядами, которая обычно предшествует пик-волновым комплексам или следует за ними [27].

Динамика ЭЭГ-паттернов. Генерализованная эпилептиформная активность у больных ЮМЭ обычно быстро блокируется при назначении адекватной терапии АЭП. Вместе с тем при недостаточной дозировке препарата полипик-волновая активность может полностью отсутствовать в межприступном периоде на рутинной ЭЭГ и возникать лишь в момент миоклонических пароксизмов. При этом в случае нормальных результатов ЭЭГ у врача возникает ложное ощущение благополучия (псевдоремиссия) [5]. У больных ЮМЭ, как и при многих эпилептических синдромах, необходимо контролировать эффективность терапии проведением видео-ЭЭГ-мониторинга с включением сна [25]. ЮМЭ требует обязательного достижения полной клинико-ЭЭГ-ремиссии, иначе вероятность рецидивов приступов в дальнейшем будет приближаться к 100 % [3, 5, 29].

Появление на ЭЭГ продолженных пик/полипик-волновых разрядов (3 с и более) свидетельствует о наличии или вероятности присоединения абсансов. Частые короткие быстрые разряды генерализованной пик- или полипик-волновой активности — фактор высокого риска присоединения ГСП. При ЮМЭ очень высока вероятность рецидива приступов после отмены АЭП даже при многолетней медикаментозной ремиссии. По нашим данным, ЭЭГ-факторами риска рецидива приступов при ЮМЭ являются наличие феномена фотосенситивности и fixation-off photosensitivity, частых коротких разрядов на ЭЭГ, состоящих из большого количества полиспайков, предшествующих медленной волне, возобновление эпилептиформной активности на фоне снижения дозы АЭП.

ЛИТЕРАТУРА

1. Карлов В.А. Эпилепсия. М.: Медицина, 1990. 336 с.
2. Карлов В.А., Фрейдкова Н.В. Юношеская миоклоническая эпилепсия. В кн.: Эпилепсия у детей и взрослых женщин и мужчин. Под ред. В.А. Карлова. М.: Медицина, 2010. С. 244–8.
3. Миронов М.Б. Факторы риска и частота рецидивов у больных юношескими формами идиопатической генерализованной эпилепсии. Дис. ... канд. мед. наук. М., 2005. 119 с.
4. Миронов М.Б., Мухин К.Ю. Клинические, электроэнцефалографические и нейровизуализационные характеристики пациентов с эпилептическим миоклонусом век. Рус журн дет неврол 2014;9(2):15–22.
5. Миронов М.Б., Мухин К.Ю., Петрухин А.С., Холин А.А. Контроль эффективности лечения пациентов с юношескими формами идиопатической генерализованной эпилепсии и состояние «псевдоремиссии». Журн неврол психиатр 2005;105(8):24–8.
6. Мухин К.Ю. Юношеская миоклоническая эпилепсия (синдром Янца). В кн.: К.Ю. Мухин, А.С. Петрухин. Идиопатические формы эпилепсии: систематика, диагностика, терапия. М.: Арт-Бизнес-Центр, 2000. С. 120–35.
7. Aicardi J. Epilepsy in Children, 2nd edition. Philadelphia: Lippincott-Raven, 1996. Pp. 80–7.
8. Baykan B., Altındag E.A., Bebek N. et al. Myoclonic seizures subside in the fourth decade in juvenile myoclonic epilepsy. Neurology 2008;70(22 Pt 2):2123–9.
9. Crespel A., Genton P., Berramdane M. et al. Lamotrigine associated with exacerbation or de novo myoclonus in idiopathic generalized epilepsies. Neurology 2005;65(56):762–4.
10. Engel J.; International League Against Epilepsy (ILAE). A proposed diagnostic scheme for people with epileptic seizures and with epilepsy: report of the ILAE Task Force on Classification and Terminology. Epilepsia 2001;42(6):796–803.
11. Genton P., Gelisse P., Thomas P. Juvenile myoclonic epilepsy today: current definition and limits. In: Juvenile myoclonic epilepsy. The Janz syndrome. B. Scmitz, T. Sander (eds.). Petersfield, 2000. Pp. 11–32.
12. Greenberg D.A., Durner M., Resor S. et al. The genetics of idiopathic generalized epilepsies of adolescent onset: differences between juvenile myoclonic epilepsy and epilepsy with random grand mal and with awakening grand mal. Neurology 1995;45(5):942–6.
13. Grunewald R.A. Juvenile myoclonic epilepsy. In: Atlas of epilepsies. C. Panayiotopoulos (ed.). London: Springer, 2010. Pp. 1033–40.
14. Jain S., Padma M.V., Maheshwari M.C. Occurrence of only myoclonic jerks in juvenile myoclonic epilepsy. Acta Neurol Scand 1997;95(5):263–7.
15. Janz D. Epilepsy with impulsive petit mal (juvenile myoclonic epilepsy). Acta Neurol Scand 1985;72(5):339–59.
16. Janz D. Juvenile myoclonic epilepsy. In: Comprehensive epileptology. M. Dam, L. Gram (eds.). New York, 1991. Pp. 171–85.
17. Khani Y.A., Andermann F., Andermann E. Antimyoclonic efficacy of piracetam in idiopathic generalized epilepsy. Epilepsia 2005;46(7):1145–6.
18. Lu Y., Wältz S., Stenzel K. et al. Photosensitivity in epileptic syndromes of childhood and adolescence. Epileptic Disord 2008;10(2):136–43.
19. Luders H.-O., Noachtar S. Atlas of epileptic seizures and syndromes. Philadelphia: W.B. Saunders Company, 2001. 205 p.
20. Marinas A., Villanueva V., Giraldez B.G. et al. Efficacy and tolerability of zonisamide in idiopathic generalized epilepsy. Epileptic Disord 2009;11(1):61–6.
21. Martinez-Juarez I.E., Alonso M.E., Medina M.T. et al. Juvenile myoclonic epilepsy subsyndromes: family studies and long-term follow-up. Brain 2006;129(Pt 5):1269–80.
22. Matsuoka H. A clinical and electroencephalographic study of juvenile myoclonic epilepsy: its pathophysiological considerations based on the findings obtained from neuropsychological EEG activation. Seishin Shinkeigaku Zasshi 1989;91(5):318–46.
23. Obeid T., Panayiotopoulos C.P. Juvenile myoclonic epilepsy: a study in Saudi Arabia. Epilepsia 1988;29(3):280–2.
24. Panayiotopoulos C.P., Tahan R., Obeid T. Juvenile myoclonic epilepsy: factors of errors involved in the diagnosis and treatment. Epilepsia 1991;32(5):672–6.
25. Panayiotopoulos C.P. Idiopathic generalized epilepsies. New York: Springer, 2012. Pp. 41–4.
26. So G.M., Thiele E.A., Sanger T. et al. Electroencephalogram and clinical focalities in juvenile myoclonic epilepsy. J Child Neurol 1998;13(11):541–5.
27. Sundqvist A. Juvenile myoclonic epilepsy: events before diagnosis. J Epilepsy 1990;3:189–92.
28. Taske N.L., Williamson M.P., Makoff A. et al. Evaluation of the positional candidate gene CHRNA7 at the juvenile myoclonic epilepsy locus (EJM2) on chromosome 15q13-14. Epilepsy Res 2002;49(2):157–72.
29. Thomas P., Genton P., Gelisse P. et al. Juvenile myoclonic epilepsy. In: Epileptic syndromes in infancy, childhood and adolescence. M. Bureau, P. Genton, C. Dravet et al. (eds.). 5th edition with video. Paris: John Libbey Eurotext, 2012. Pp. 305–28.
30. Tsuboi T. Primary generalized epilepsy with sporadic myoclonias of myoclonic petit mal type. Stuttgart, 1977. 205 p.
31. Wolf P. Juvenile myoclonic epilepsy. In: Epileptic syndromes in infancy, childhood and adolescence. J. Roger, M. Bureau, C. Dravet et al. (eds.). Paris, 1992. Pp. 316–27.
32. Wolf P., Goosses R. Relation of photosensitivity to epileptic syndromes. J Neurol Neurosurg Psychiatry 1986; 49(12):1386–91.