

Диагностика и лечение синдрома PANDAS. Описание случая

В.И. Харитонов¹, Ю.М. Винник², Г.И. Селюков³

¹ТМО «Психиатрия», Киев, Украина;

²Киевская городская клиническая больница № 1, Украина;

³кафедра психиатрии и наркологии Национального медицинского университета им. А.А. Богомольца, Киев, Украина

Контакты: Владимир Игоревич Харитонов vkharytonov69@gmail.com

В данной статье представлен случай синдрома PANDAS у девочки 12 лет. Необычная клиника и течение заболевания в виде длительных приступов чихания затрудняли диагностику синдрома. Проведение длительного видеозаписи электроэнцефалографического мониторинга, магнитно-резонансной томографии головного мозга, а также биохимического исследования крови позволило определить природу состояния. Назначение антибиотикотерапии и внутривенного иммуноглобулина привело к достижению ремиссии. Необходимы дальнейшие исследования для определения эффективности антибиотиков и внутривенного иммуноглобулина при данном синдроме.

Ключевые слова: синдром PANDAS, β-гемолитический стрептококк группы А, приступы чихания, моторные и вокальные тики

THE DIAGNOSIS AND TREATMENT OF PANDAS SYNDROME: A CASE REPORT

V.I. Kharitonov¹, Yu.M. Vinnik², G.I. Selyukov³

¹Psychiatry Territorial Medical Association, Kiev, Ukraine;

²Kiev City Clinical Hospital One, Ukraine;

³Department of Psychiatry and Narcology, A.A. Bogomolets National Medical University, Kiev, Ukraine

This paper describes a case of PANDAS in a 12-year-old girl. The unusual clinical manifestations and course of the disease as long-term sneezing attacks make the diagnosis of the syndrome difficult. Long-term video-assisted electroencephalographic monitoring, brain magnetic resonance imaging, and blood biochemical tests could define the nature of the condition. Antibiotic therapy and intravenous immunoglobulin could achieve remission. Further investigations are needed to evaluate the efficacy of antibiotics and intravenous immunoglobulin in this syndrome.

Key words: PANDAS syndrome, group A β-hemolytic streptococcus, sneezing attacks, motor and vocal ticks

Стрептококковые инфекции, вызванные β-гемолитическими стрептококками группы А, — самая распространенная на сегодняшний день группа бактериальных инфекций человека. С этой обширной группой инфекционных болезней встречаются врачи практически всех специальностей. Патогенез заболеваний связан с продукцией токсинов (гемолизин, стрептолизин, стрептокиназы А и В, дезоксирибонуклеаза, гиалуронидаза). Основные нозоформы представлены поверхностными (ангины, фарингит, импетиго, рожа), инвазивными (некротизирующий фасциит, миозит, менингит, эндокардит, пневмония, послеродовой сепсис) и токсин-опосредованными инфекциями (скарлатина, синдром токсического шока) [7].

Со стрептококковой инфекцией связано также возникновение неврологических расстройств у детей, проявляющихся тиками и обсессивно-компульсивными расстройствами. В частности, специалисты наблюдают появление хореоформных гиперкинезов, тиков, миоклоний и неврозоподобных навязчивых состояний у детей, ассоциированных с β-гемолитическим стрептококком группы

А. Подобные случаи, по предложению S.E. Swedo [6], принято обозначать как синдром PANDAS (pediatric autoimmune neuropsychiatric disorders associated with streptococcal infection — детское аутоиммунное нейropsychиатрическое расстройство, ассоциированное со стрептококковой инфекцией).

В течение 10 лет синдром PANDAS рассматривали как родственный ревматической лихорадке и особенно хорее, что подтверждалось сопряженностью с инфекцией, вызванной β-гемолитическим стрептококком группы А, и относительной эффективностью антиревматической терапии. В связи с этими обстоятельствами предлагаемым патогенезом данного заболевания считается аутоиммунная реакция, при которой антитела поражают нервные клетки [3]. В настоящее время синдром PANDAS не включен в Международную классификацию болезней 10-го пересмотра и DSM-IV (Diagnostic and statistical manual of mental disorders IV — Руководство по диагностике и статистике психических расстройств).

Клинико-диагностический симптомокомплекс синдрома PANDAS сходен с симптоматикой малой

хореи — одной из хорошо известных форм острой ревматической лихорадки (хореи Сиденгама). Развитие синдрома PANDAS типично для детей препубертатного возраста (в отличие от хореи, для которой типичная возрастная группа — дети 5–8 лет). Болезнь начинается и протекает достаточно остро. При всей вариабельности клинического симптомокомплекса наличие обсессивно-компульсивных расстройств является общим как для хореи, так и для синдрома PANDAS. К числу наиболее типичных проявлений синдрома PANDAS относят обсессии (навязчивости) разного характера и волевые неконтролируемые усилия или действия (компульсии). Подобного рода состояния возникают с определенной периодичностью (средняя продолжительность атаки в среднем составляет 12–15 нед) и существенно снижают качество жизни больного. Нередко вышеописанная клиническая симптоматика сочетается с такими проявлениями, как двигательная гиперактивность, хореоформные гиперкинезы, импульсивность, рассеянность, эмоциональная лабильность, расстройства внимания, трудности засыпания, синдром Туретта, анорексия, что позволяет расценивать их как коморбидные с синдромом PANDAS процессы [3].

Диагностические критерии синдрома PANDAS [6]:

- 1) наличие обсессивно-компульсивных нарушений и/или тиков;
 - 2) дебют в детском возрасте: симптомы проявляются между 3-летним возрастом и периодом пубертата;
 - 3) приступообразный тип течения заболевания, характеризующийся внезапным началом или резким усилением симптомов. Часто появление симптомов или их обострение можно связать с определенным днем или неделей. Симптоматика обычно значительно уменьшается, а иногда полностью исчезает между эпизодами обострения;
 - 4) связь со стрептококковой инфекцией — обострение должно быть связано с выявлением стрептококка в носоглотке и/или с повышением титра антител к стрептококку;
 - 5) связь с неврологическими нарушениями.
- Во время обострения у пациентов находят изменения в неврологическом статусе. Наиболее часто наблюдаются гиперактивность и гиперкинезы (включая хореоформные).

Представляем описание собственного наблюдения синдрома PANDAS.

Пациентка В., 13 лет. В возрасте 12 лет обратилась с жалобами на частое чихание, возникающее приступообразно, длительностью до 10 ч, наблюдающееся на протяжении 2,5 мес. Данные эпизоды возникали только в состоянии бодрствования на протяжении всего дня, ночью не наблюдались.

Анамнез жизни: ребенок от 1-й беременности. Беременность и роды протекали нормально. Вес при рождении

— 2900 г, рост — 53 см. Выписана из роддома в срок. До 12 лет развитие соответствовало норме, ежегодно болела ангинами.

Наследственность по неврологическим и психическим заболеваниям неотягощена.

Анамнез заболевания: в конце августа 2013 г., в возрасте 12 лет, после испуга (на спину девочки бросили кошку) появилась икота, продолжающаяся в течение всего дня с последующим исчезновением. Через 3 дня появились приступы чихания (до 90 в минуту), которые также длились 1 день с последующим исчезновением симптомов. В сентябре 2013 г. девочка перенесла ангину, после которой субфебрильная температура (37,3–37,6 °С) держалась еще в течение 1,5 мес. Через неделю после выздоровления вновь появились пароксизмы в виде чихания (с частотой до 70–90 в минуту). Длительность эпизодов в целом достигала 10 ч на протяжении дня. К вечеру обычно чихание усиливалось и исчезало при засыпании.

Обследование ребенка началось с 12-часового видео-электроэнцефалографического (ЭЭГ) мониторинга, который выявил наличие моторных тиков (во время чихания наблюдалось тикозное подергивание глаз), а также исключил эпилептическую природу пароксизмов (рис. 1).

Магнитно-резонансная томография выявила расщепление прозрачной перегородки (*cavum septum pellucidum*), что, по-видимому, не имеет отношения к данному состоянию и является вариантом нормы (рис. 2).

При проведении бакпосева из носоглотки обнаружили *Streptococcus mitis* (10^6 КОЕ/мл) и *Staphylococcus epidermidis* (10^6 КОЕ/мл); количество бактерий в пределах нормы.

Проведенное биохимическое исследование крови выявило высокий показатель антистрептолизина-О (АСЛО) при нормальных показателях С-реактивного белка и ревматоидного фактора:

- АСЛО — 454 МЕ/мл (норма — до 150 МЕ/мл);
- С-реактивный белок < 1 мг/л (норма — до 5 мг/л);
- ревматоидный фактор < 10 МЕ/мл (норма — до 14 МЕ/мл).

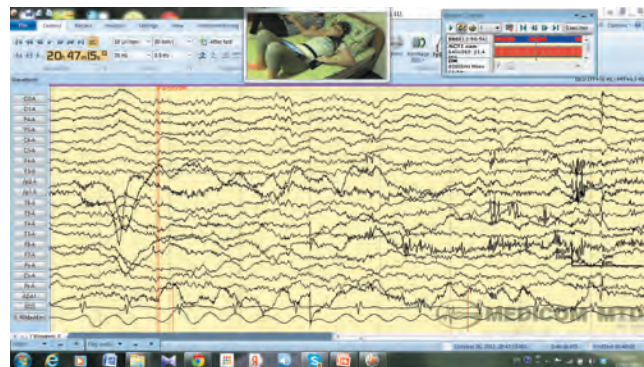


Рис. 1. Видео-ЭЭГ-мониторинг во время пароксизма: отмечается наличие двигательных артефактов, а также отсутствие иктальных изменений на ЭЭГ при появлении чихания

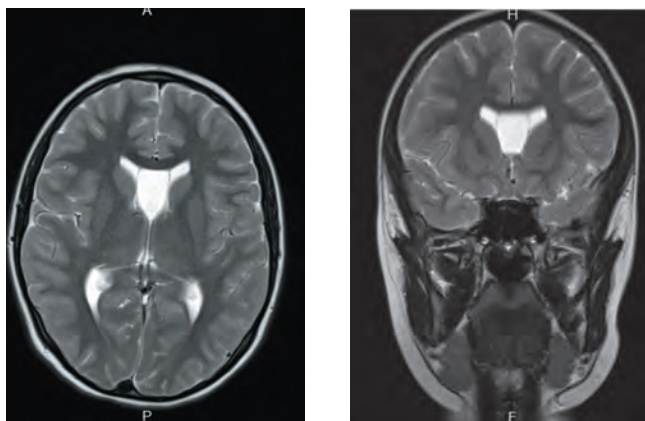


Рис. 2. МРТ-исследование головного мозга выявило расщепление прозрачной перегородки (вариант нормы)

Учитывая наличие двигательных и вокальных тиков в сочетании с повышенным уровнем АСЛ-О, обострение симптомов заболевания после перенесенной ангины дало возможность заподозрить синдром PANDAS как причину данного состояния.

Была проведена дифференциальная диагностика данного состояния с парциальной эпилепсией, синдромом Туретта и хореей Сиденгама. В литературе описаны случаи височной эпилепсии с приступами в виде чихания [2], однако проведенный 12-часовой видео-ЭЭГ-мониторинг не выявил ни интериктальных, ни иктальных (во время чихания) эпилептиформных изменений. Однако это не является абсолютным исключением (в отдельных случаях нормальная ЭЭГ не исключает эпилепсию), но служит достаточно веским аргументом против эпилепсии. Теорию неэпилептического происхождения данного состояния подкрепляло наличие моторных тиков.

Синдром Туретта — состояние, которое может давать подобную клиническую картину (наличие моторных (подергивание глаз) и вокальных (чихание) тиков). Однако в данном случае не были соблюдены диагностические критерии синдрома Туретта, в том числе длительность

более 1 года. Такие признаки, как очевидная связь с ангинами, повышение уровня АСЛ-О, выделение культуры из зева, делают данное состояние более похожим на синдром PANDAS.

Хорея Сиденгама была исключена в связи с отсутствием собственно хореоформных гиперкинезов, полиартрита и ревмокардита на основании нормальных показателей С-реактивного белка и ревматоидного фактора.

Поиск информации в Интернете выявил описание подобного случая в США: был диагностирован синдром PANDAS, проведено лечение внутривенным иммуноглобулином с хорошим эффектом [1]. Данные исследований [1, 5] определили выбор в качестве метода лечения человеческого иммуноглобулина.

Человеческий иммуноглобулин в дозе 0,5 г/кг/сут внутривенно был назначен пациентке с последующим ежемесячным введением на протяжении 6 мес.

Первое введение иммуноглобулина снизило частоту пароксизмов чихания на 80 %. На 3-й день произошла стрессовая ситуация (в квартире пациентки сработала сигнализация, в связи с чем приехала милиция — девочка находилась в квартире одна). Это привело к усилению тиков, и кроме иммуноглобулина пациентке был назначен азитромицин в дозе 500 мг/сут на протяжении 21 дня [4]. К концу 2-й недели лечения тики исчезли полностью. Ремиссия длилась около 6 мес с дальнейшим появлением тиков и их сохранением на протяжении 1 дня. На сегодняшний день состояние девочки стабилизировалось. После появления тиков и последующего их исчезновения ремиссия составляет 2 мес. Показатель АСЛ-О снизился до 352 МЕ/мл. Медикаментозная терапия не проводится.

Анализ клинического случая демонстрирует существование группы пациентов с хорошим терапевтическим ответом на введение иммуноглобулинов и антибиотиков. Механизмы развития и течения данного состояния до конца не изучены и требуют дальнейших исследований.

ЛИТЕРАТУРА

1. <https://www.youtube.com/watch?v=57I01YR937U>.
2. Kofman O. Paroxysmal sneezing. Can Med Assoc J 1964;91(11):618.
3. Macerollo A., Martino D. Pediatric autoimmune neuropsychiatric disorders associated with streptococcal infections (PANDAS): an evolving concept. Tremor Other Hyperkinet Mov (NY). 2013.
4. Murphy M.L., Pichichero M.E. Prospective identification and treatment of children with pediatric autoimmune neuropsychiatric disorder associated with group A streptococcal infection (PANDAS). Arch Pediatr Adolesc Med 2002;156(4):356–61.
5. Perlmutter S.J., Leitman S.F., Garvey M.A. et al. Therapeutic plasma exchange and intravenous immunoglobulin for obsessive-compulsive disorder and tic disorders in childhood. Lancet 1999;354(9185):1153–8.
6. Swedo S.E., Leonard H.L., Garvey M. et al. Pediatric autoimmune neuropsychiatric disorders associated with streptococcal infections: clinical description of the first 50 cases. Am J Psychiatry 1998;155(2):264–71.
7. Wong C.J., Stevens D.L. Serious group A streptococcal infections. Med Clin North Am 2013;97(4):721–36.