РУССКИЙ ЖУРНАЛ ДЕТСКОЙ НЕВРОЛОГИИ | RUSSIAN JOURNAL of CHILD NEUROLOGY
ТОМ 11 / VOL. 11 4 2016

Синдром Фелан–МакДермид (del 22q13 и r(22)): обзор литературы и 2 случая

М.Ю. Бобылова[1], М.А. Никитина[1], К.Ю. Мухин[1], А.В. Куликов[2]
[1]ООО «Институт детской неврологии и эпилепсии им. Святителя Луки»;
Россия, 143397 Москва, пос. Первомайское, дер. Пучково, ул. Светлая, 6;
[2]ФГБНУ «Научный центр психического здоровья»; Россия, 115522 Москва, Каширское шоссе, 34

Контакты: *Мария Юрьевна Бобылова mariya_bobylova@mail.ru*

Синдром Фелан – МакДермид (СФМ) – микроделеционный синдром, сопровождающийся потерей концевых участков хромосомы 22, иногда с образованием кольцевой хромосомы 22. Клинически СФМ проявляется эпилепсией и психическими нарушениями (аутизм, умственная отсталость, отсутствие экспрессивной речи, расстройства сна, с подросткового возраста – расстройства настроения). Неврологический статус характеризуется диффузной мышечной гипотонией с первых дней жизни, задержкой формирования двигательных навыков, функциональными расстройствами желудочно-кишечного тракта. У детей старше 1 года становится явным расстройство аутистического спектра, наблюдается своеобразная неловкая походка с частыми падениями и низкая чувствительность к боли. Характерно грубое отставание вербального интеллекта (экспрессивная речь отсутствует или представлена отдельными словами). Эпилептиформная активность по типу доброкачественных паттернов детства в той или иной степени выявляется у всех пациентов с СФМ, а эпилептические приступы (фарингоральные и вторично-генерализованные, возрастзависимые) описаны в половине случаев. В ряде случаев эпилепсия приобретает фармакорезистентное течение. В настоящей статье представлены описания 2 клинических случаев СФМ.

Ключевые слова: *синдром Фелан–МакДермид, del 22q13, r(22), доброкачественные эпилептиформные паттерны детства, аутизм, эпилепсия*

DOI: 10.17650/2073-8803-2016-11-4-33-44

PHELAN–MCDERMID SYNDROM (del 22q13 AND r(22)): LITERATURE REVIEW AND 2 CASE REPORTS

M.Yu. Bobylova[1], M.A. Nikitina[1], K.Yu. Mukhin[1], A.V. Kulikov[2]
[1]Svt. Luka's Institute of Child Neurology and Epilepsy;
6 Svetlaya St., Puchkovo Village, Pervomayskoe Settlement, Moscow 143397, Russia;
[2]Mental Health Research Center; 34 Kashirskoe shosse, Moscow 115522, Russia

Phelan–McDermid syndrome (PMS) is a microdeletion syndrome associated with the loss of terminal segments in chromosome 22, sometimes with development of the ring chromosome 22. Clinical manifestations of PMS include epilepsy and mental disorders (autism, mental deficiency, lack of expressive speech, sleep disorders, mood disorders since adolescence). Neurologic status is characterized by diffuse muscle hypotonia since birth, delayed development of motor skills, functional gastrointestinal disorder. Children over 1 year develop autism spectrum disorders; they have a specific awkward gait with frequent falls and decreased sensitivity to pain. Severe delay in the development of verbal intelligence (when expressive speech is absent or represented by individual words) are typical for these patients. Epileptiform activity appearing in a form of benign epileptiform discharges of childhood is usually diagnosed in all PMS patients; epileptic seizures are documented in half of the cases. The disease is characterized by secondarily generalized, age-related epileptic seizures with oral-pharyngeal manifestations. In some cases epilepsy becomes drug-resistant. Current article describes 2 clinical cases of PMS.

Key words: *Phelan–McDermid syndrome, del 22q13, r(22), benign epileptiform discharges of childhood, autism, epilepsy*

Синдром Фелан–МакДермид (СФМ) (del 22q13 и r(22)) – микроделеционный синдром, сопровождающийся потерей терминального сегмента длинного плеча хромосомы 22 [13]. Был описан в 1985 г. авторами Кэти Фелан и Хизер МакДермид, поэтому по правилам русского языка название синдрома не склоняется: синдром Фелан–МакДермид.

Распространенность. Частота встречаемости СФМ оценивается как 2,5–10 случаев на 1 млн живорожденных. Истинная распространенность неизвестна: СФМ редко диагностируют из-за отсутствия патогномоничного фенотипа. Пациенты с СФМ обычно наблюдаются с диагнозами «недифференцированная умственная отсталость» или «аутизм».

Этиология и патогенез. Причинами СФМ могут быть микроделеция, несбалансированная транслокация, образование кольцевой хромосомы и другие структурные хромосомные перестройки.

Кольцевая хромосома 22 образуется из-за поломки терминальных концов на обоих плечах хромосомы. Поврежденные концы склеиваются между собой противоположными теломерами, при этом генетический материал может утрачиваться (тогда возникает микроделеция) или не утрачиваться. Клиническая картина СФМ развивается при наличии микроделеции. В случае образования кольцевой хромосомы без микроделеции фенотип остается в норме, но возникает риск микроделеций у потомков.

Потеря теломерных частей хромосомы 22 – r(22) – приводит к ряду клинических проявлений, значительно варьирующих в каждом конкретном случае и зависящих от протяженности микроделеции, стабильности кольцевидной структуры и степени мозаицизма. Кольцевая хромосома 22 возникает *de novo*, однако в литературе встречаются описания и семейных случаев [9]. Микроделеции 22q13.3 (без образования кольцевой хромосомы 22), как правило, образуются *de novo*.

Клинические картины обеих мутаций – r(22) и микроделеции 22q13.3 – сходны между собой. Минимальная молекулярная масса участка, необходимого для формирования СФМ, составляет 100 кДа. Для развития клинической картины СФМ микроделеция должна затронуть как минимум локус гена *SHANK3,* микроделеции без вовлечения локуса данного гена не относят к СФМ. Микроделеция при СФМ может включать более 90 генов. Диагноз подтверждается цитогенетическим исследованием или методом флуоресцентной гибридизации *in situ*.

Ген *SHANK3* кодирует одноименный белок Shank3 – структурный белок головного мозга, сердца, почек и других внутренних органов. Наиболее важную роль Shank3 играет в центральной нервной системе (ЦНС), поскольку из него состоит постсинаптическая мембрана глутаматергического NMDA-рецептора. Глутамат – один из основных возбуждающих нейромедиаторов, глутаматергические связи участвуют в процессах обучения и памяти. Ген *SHANK3* начинает экспрессироваться до рождения и участвует в процессах синаптогенеза. При нарушении структуры белка Shank3 в процессе синаптогенеза нейроны гиппокампов и мозжечка не образуют достаточного количества дендритных шипиков, что, соответственно, снижает плотность нейрональных связей. Такое же явление, но по другим причинам, наблюдается при синдроме Ретта и туберозном склерозе.

У пациентов с СФМ отмечаются расстройства аутистического спектра, причем степень задержки развития и поведенческие нарушения коррелируют с протяженностью микроделеции гена *SHANK3*. У части пациентов имеет место аутизм с задержкой психоречевого развития, в других случаях наблюдается задержка психоречевого развития с элементами аутизма. Роль глутаматергической системы при аутизме хорошо известна и подтверждена не только данными функциональной магнитно-резонансной томографии (МРТ), но и психофармакологическими исследованиями. В отличие от аутизма патогенез эпилепсии при мутации *SHANK3* в настоящее время неизвестен. Предполагается, что недостаточное количество нейрональных связей в нейронах гиппокампов способствует гипервозбудимости [12].

Помимо гена *SHANK3* на хромосоме 22 найдены и другие кандидатные гены, ответственные за развитие СФМ, в том числе гены, участвующие в работе катехоламинергической системы и развитии мозжечка.

После открытия гена *SHANK3* его провозгласили едва ли не основой аутизма. Однако дальнейшие исследования показали, что микроделеция 22q13.3 встречается далеко не во всех случаях аутизма. Крупное исследование на данную тему провели в 2004 г. K. Nair-Miranda и соавт., обследовавшие на предмет наличия мутации гена *SHANK3* 82 пациентов с аутизмом в возрасте до 18 лет. В результате лишь у 2 из них была выявлена микроделеция 22q13.3 и у 1 – кольцевая хромосома 22 с той же микроделецией [12], т.е. частота СФМ в данной (случайной) выборке пациентов с аутизмом составила всего лишь 3,66 %. Таким образом, в настоящее время известно, что СФМ всегда сопровождается чертами аутизма, но далеко не все случаи аутизма можно объяснить микроделецией 22q13.3.

Клинические проявления. СФМ – поведенческий фенотип, характеризующийся преимущественно психическими нарушениями (аутизм, умственная отсталость), отсутствием экспрессивной речи, расстройствами сна и эпилепсией. В неврологическом статусе выявляются диффузная мышечная гипотония, наиболее выраженная у детей 1-го года жизни, задержка формирования двигательных навыков (в среднем дети начинают ходить в 22 мес), срыгивание, дефицит веса. На 1-м году наблюдается плохой глазной контакт, дети не подражают играм («ладушки», «сорока» и т.д.). После 2 лет наблюдается своеобразная походка, похожая на атактическую, но в строгом смысле это не атаксия, а неловкость и невнимательность, характерная для ребенка с задержкой развития. Такой ребенок быстро бегает, не обращая внимания на препятствия, часто падает или натыкается на углы. Характерного пошатывания или резкого отклонения от траектории, как при туловищной атаксии, при этом не отмечается. Экспрессивная речь обычно отсутствует или представлена отдельными словами. Характерны низкая чувствительность к боли, облизывание или поедание несъедобных предметов [9, 11]. Аутистическое поведение включает двигательные стереотипии и ритуалы, а также недоразвитие коммуникативной сферы (нарушение контакта). Характерны гиперактивность, сложности концентрации внимания, аутоагрессия, агрессия.

С подросткового возраста описаны расстройства настроения [8, 9].

Вместе с тем известен случай СФМ (кольцевая хромосома 22) с нормальным развитием речи и пограничной умственной отсталостью при полной социальной адаптации. Фенотипически здоровая женщина была обследована после того, как родила мальчика с велокардиофациальным синдромом (делеция 22q11 и кольцевая хромосома 22). Кариотип матери оказался следующим: 46, XX r(22) [9].

Внешний фенотип СФМ неспецифичен. Даже при протяженной мутации клинические появления слишком невыразительны, чтобы характеризовать синдром:

- краниофациальные аномалии: длинное лицо, эпикант, большие уши, нос картошкой, тонкие губы, острый выступающий подбородок, гипертелоризм, птоз;
- аномалии кистей и стоп: синдактилия I и III пальцев, сандалевидная щель, клинодактилия;
- аномалии внутренних органов при СФМ встречаются редко: врожденные пороки сердца и почек, пузырно-мочеточниковый рефлюкс и связанный с этим гидронефроз, атрезия ануса, аномалия лимфатических сосудов нижних конечностей (лимфедема).

У пациентов с аномалиями внутренних органов выявлена значительная протяженность мутации: помимо локуса 22q13 она захватывает проксимально расположенные гены, отвечающие за органогенез плода (22q12, 22q11) [8].

Наиболее полная клиническая характеристика СФМ представлена в работах H.A. Ishmael и соавт. [8], проанализировавших в 2003 г. 53 случая, опубликованных к тому времени в медицинской литературе, и добавивших 5 собственных наблюдений, описав, таким образом, проявления СФМ у 58 пациентов (табл. 1).

Таблица 1. *Клинические симптомы синдрома Фелан–МакДермид по данным H.A. Ishmael и соавт. [8]*

Table 1. *Clinical features of Phelan–McDermid syndrome according to H.A. Ishmael et al. [8]*

Клинические проявления Clinical features	Число пациентов (из общего числа известных), у которых описаны данные проявления The number of patients (out of all known) having these features
Умственная отсталость Mental deficiency	55 из 58 55 out of 58
Задержка психомоторного развития Psychomotor retardation	43 из 58 43 out of 58
Мышечная гипотония Muscular hypotonia	23 из 58 23 out of 58
Атаксия Ataxia	7 из 22 7 out of 22
Эпилепсия Epilepsy	13 из 43 13 out of 43
Отсутствие экспрессивной речи Lack of expressive speech	24 из 58 24 out of 58
Расстройство настроения Mood disorder	18 из 38 18 out of 38

Морфология. МРТ головного мозга обнаруживает аномалии не более чем у 10 % пациентов с СФМ: расширение боковых желудочков, атрофия большого мозга и мозжечка, особенно его червя, менингиомы и опухоли мозжечка [8].

J. Delcán и соавт. опубликовали результаты морфологического и гистологического исследования 16-недельного плода с кариотипом 46, XX, кольцевой хромосомой 22 и микроделецией 22q13.3. Авторы не выявили аномалий внутренних органов, за исключением порока развития мозга – агенезии мозолистого тела, свода и прозрачной перегородки [3].

СФМ и нейрофиброматоз 2-го типа (НФ2). Ген НФ2 – *NF2 (нейрофибромин-2)* – ген опухолевой супрессии, расположенный на хромосоме 22 в локусе 22q12.2. В случаях, когда микроделеция распространяется на этот участок, СФМ сопровождается симптомами НФ2. У 90 % больных НФ2 наблюдаются билатеральные вестибулярные шванномы. Встречаются также кожные пятна кофейного цвета и множественные опухоли ЦНС (менингиомы, астроцитомы, эпендимомы, нейрофибромы, множественные шванномы спинного мозга). Сочетание СФМ и НФ2 описано в 1997 г. австрийскими учеными H. Kehrer-Sawatzki и соавт. у женщины 38 лет с кольцевой хромосомой и микроделецией хромосомы 22 (кариотип 46, XX r(22) | 45, XX 22q12.2). Семейный анамнез пациентки не отягощен, ранний анамнез в норме. На отставание в развитии обратили внимание в 4 года. Пациентка начала обучение в средней школе, но из-за низкой успеваемости по всем предметам была переведена в коррекционную школу для умственно отсталых детей, в которой училась до 15 лет. В этом возрасте стала быстро нарастать деменция, появились психотические эпизоды, дизартрия. В 17 лет пациентка перенесла галюцинаторно-параноидный психоз с выраженным психомоторным возбуждением, в связи с чем была госпитализирована; далее проживала в интернате. В статусе отмечались кататония и мышечная ригидность. При нейровизуализации у пациентки диагностированы множественные опухоли ЦНС, в том числе двусторонняя вестибулярная шваннома, менингиома, интраспинальная опухоль. Несмотря на частичную нейрохирургическую

резекцию, у пациентки нарастали тетрапарез и резистентные к терапии эпилептические приступы [10]. Аналогичный случай развития вестибулярной шванномы описан в 2009 г. E. Denayer и соавт. у пациентки с кольцевой хромосомой 22 [4].

B. Zirn и L. Arning, учитывая частое сочетание СФМ с НФ2, рекомендуют пациентам с СФМ периодическое проведение МРТ головного и спинного мозга для диагностики и своевременной резекции специфических опухолей. Авторы указывают, что наблюдение при СФМ должно включать осмотр невролога для оценки атаксии (2 раза в год), аудиометрию с целью выявления снижения слуха и ранней диагностики менингиом и вестибулярных шванном (2 раза в год). Также целесообразно повторять МРТ головного и спинного мозга в возрасте 15–20 лет, так как это критический возраст для манифестации опухолей при НФ2. Далее периодичность МРТ определяется предыдущими данными и неврологическим статусом пациента [17].

СФМ и тератоидные опухоли ЦНС. Еще более проксимально, в локусе 22q11.2, находится ген *SMARCB1* (*INI1/hSNF5*), при поражении которого развивается рабдоидная опухоль ЦНС. Тератоидные рабдоидные опухоли ЦНС встречаются редко и, как правило, малигнизируются, проявляясь у детей до 3 лет. Продукт гена *SMARCB1* экспрессируется всеми клетками организма, входя в состав главного комплекса гистосовместимости.

Группой корейских авторов описан пациент с кариотипом 46, XY и микроделецией 3,5 Мб в локусе 22q13.31q13.33. Ребенок родился на 37-й неделе гестации с массой 2500 г. С рождения отмечались мышечная гипотония, гипорефлексия. Моторное развитие происходило с задержкой: к 11 мес мальчик не переворачивался. В 11 мес после падения ребенок госпитализирован с потерей сознания. Проведена МРТ для исключения ушиба мозга, и в черве мозжечка выявлено образование размером 5,6 × 5,0 × 7,6 см, выполнена хирургическая резекция. При гистологическом исследовании выявлены клетки типичной рабдоидной опухоли. Постоперационный период осложнился развитием эпилептического статуса. Из-за прогрессирования гидроцефалии в дальнейшем было проведено вентрикулоперитонеальное шунтирование. Затем ребенок получил химиотерапию (винкристин, цисплатин, доксорубицин, циклофосфамид). Кариотипирование выявило кольцевую хромосому 22, при сравнительной геномной гибридизации выявлена мутация 22q13.31q13.33. Кариотип обоих родителей в норме [5]. Сходный случай описан у девочки в возрасте 4 лет [14].

СФМ также может сочетаться с синдромом Смита–Лемли–Опица.

СФМ и атаксия. Спиноцеребеллярная атаксия 10-го типа (СЦА10) – аутосомно-доминантное заболевание, вызванное накоплением числа нуклеотидных повторов в гене *ATXN10*, расположенном в локусе 22q13.3. СЦА10 – редкая форма атаксии, в настоящее время описанная только у представителей Латинской Америки. Заболевание характеризуется мозжечковой атаксией и эпилепсией (если мутация распространяется на локус 22q13) [16].

Эпилепсия при СФМ. Эпилепсия у пациентов с СФМ встречается в 30 % случаев [13]. Характерны следующие типы эпилептических приступов: фебрильно-провоцируемые, генерализованные тонико-клонические, фокальные, типичные абсансы.

M.G. Figura и соавт. в 2014 г. обследовали 6 пациентов с СФМ (1 мужского пола и 5 женского пола, в возрасте от 11 до 30 лет) [6] и получили следующие данные.

Пациент 1, жен., 23 года. *Перинатальный анамнез:* норма. *Раннее развитие:* диффузная мышечная гипотония. Ходит с 1 года, первые слова после 7 лет. *Фенотип:* лицевой дизморфизм (длинное лицо, выступающий подбородок), сколиоз, вальгус нижних конечностей, пролапс митрального клапана. *Психоневрологическое обследование:* умственная отсталость, аутизм, бедная речь, эхолалии. Гипотрофия мышц голеней, гиперрефлексия. *Электроэнцефалограмма (ЭЭГ):* мультифокальная эпилептиформная активность, преимущественно в левой лобной области, усиливающаяся во сне. *МРТ:* полость прозрачной перегородки. *Эпилепсия:* дебют в 10 лет. *Приступы:* негативный миоклонус, заведение глаз вверх, потеря сознания до 1 мин. *Частота:* 1 раз в месяц. *Лечение:* ламотриджин – без эффекта.

Пациент 2, жен., 30 лет. *Перинатальный анамнез:* норма. В 9 мес менингит. *Раннее развитие:* с задержкой. *Неврологический статус:* микроцефалия, диффузная мышечная гипотония. В 18 мес диагностирован аутизм. Ходит с 4 лет, первые слова с 7 лет. *Фенотип:* лицевой дизморфизм, удлиненное лицо, микроцефалия (50 см), большие кисти, плосковальгусные стопы. *Психоневрологическое обследование*: умственная отсталость, бедный словарный запас, мышечная гипотония. *ЭЭГ бодрствования*: острые волны в левой височной области, редкие высокоамплитудные мультифокальные острые волны. *ЭЭГ сна*: нарастание эпилептиформной активности. *МРТ:* атрофия левой височной доли, расширение затылочных рогов боковых желудочков, изменение сигнала белого вещества в затылочных долях. *Эпилепсия:* дебют в 3 года на фоне ОРВИ с лихорадкой. *Приступы:* обмякание, клонические подергивания половины лица, руки, ноги. *Лечение:* вальпроат – достигнута ремиссия в течение 7 лет; в 10 лет терапия отменена (в связи с длительной ремиссией). В 11 лет развитие эпилептического статуса, получала внутривенно бензодиазепины, затем назначены карбамазепин, вигабатрин. В 13 лет терапия отменена. В возрасте 23 лет: появление миоклонуса

в верхних конечностях. Получала карбамазепин, ламотриджин. Продолжались редкие генерализованные миоклонические приступы. Получала топирамат (непереносимость), карбамазепин (сохраняются редкие приступы).

Пациент 3, жен., 16 лет. *Перинатальный анамнез*: не отягощен. *Раннее развитие*: с задержкой. Диффузная мышечная гипотония. Контроль головы с 4 мес, ползание с 12 мес, ходит с 14 мес. До 1 года бедность вокализаций, лепета, первые слова в 4 года. На фоне занятий с логопедом – короткие фразы и выполнение инструкций. К 16 годам регресс речи и утрата навыков опрятности. *Фенотип:* низкорослость, микроцефалия, лицевой дизморфизм (плагиоцефалия, узкий лоб, большие уши). *Нарушения поведения:* аутизм, гиперактивность, агрессия, недостаточность контакта и общения, избирательность в еде, стереотипии, эхолалия. *ЭЭГ в 3 года:* острые волны, комплексы пик–волна в лобно-центральных отделах с диффузным распространением во сне. *ЭЭГ в 6 лет:* норма. *МРТ:* асимметричная вентрикуломегалия (больше справа), перивентрикулярная лейкопатия. *Эпилепсия:* приступов никогда не было.

Пациент 4, жен., 23 года. *Перинатальный анамнез:* не отягощен. *Раннее развитие:* диффузная мышечная гипотония, моторное развитие по возрасту. Первые слова с 3 лет. Бедный словарный запас. Навыки опрятности контролирует непостоянно. Умственная отсталость. *Нарушения поведения:* гиперактивность, агрессия, импульсивность, ритуалы, нарушение сна, булимия. *Фенотип:* лицевой дизморфизм (плагиоцефалия, большие уши, высокий лоб, асимметричное лицо), выступающие лопатки, гиперлордоз, вальгус нижних конечностей, плоскостопие, гипермобильность крупных суставов, на коже 2 пятна цвета кофе с молоком. *Неврологический статус:* моторная неловкость. *ЭЭГ:* в 8 лет – пароксизмальная активность в лобно-височных отделах с усилением во время ночного сна. В 15 лет – норма. *МРТ:* норма. *Эпилепсия*: приступов никогда не было.

Пациент 5, муж., 11 лет. *Перинатальный анамнез:* задержка внутриутробного развития плода, роды в срок (масса тела 1700 г, рост 48 см). *Раннее развитие:* диффузная мышечная гипотония. В 3 мес оперирован по поводу паховой грыжи. Задержка моторного и речевого развития. *Нарушения поведения:* гиперактивность, агрессия. *Фенотип:* лицевой дизморфизм (плагиоцефалия, низкий рост волос, готическое небо), гипермобильность суставов, выступающие лопатки, плоскостопие. *Неврологический статус:* диффузная мышечная гипотония, моторная неловкость. *ЭЭГ:* мультифокальная эпилептиформная активность (в виде комплексов пик–волна) в лобно-центральных отделах, более выраженная во время ночного сна. *МРТ:* атрофия лобных долей. *Эпилепсия:* приступов никогда не было.

Пациент 6, жен., 14 лет. *Перинатальный анамнез:* острая гипоксия плода, экстренное кесарево сечение, асфиксия при рождении. *Раннее развитие:* первые слова в 7 лет, умственная отсталость. *Нарушения поведения:* гиперактивность, агрессия, бруксизм. *Неврологический статус:* диффузная мышечная гипотония, микроцефалия. *ЭЭГ:* мультифокальная эпилептиформная активность, наиболее выраженная в лобно-височных отделах, с нарастанием во время ночного сна. *МРТ:* гипоплазия мозолистого тела, вентрикуломегалия, лейкопатия. *Эпилепсия:* с 2 до 7 лет отмечены генерализованные приступы с частотой 1 раз в год. *Лечение:* карбамазепин, вальпроевая кислота, леветирацетам.

Таким образом, у 3 из 6 пациентов отмечались генерализованные эпилептические приступы (тонико-клонические и миоклонические). При проведении видео-ЭЭГ-мониторинга (ВЭМ) с включением сна у этих пациентов выявлена мультирегиональная эпилептиформная активность, преимущественно в лобно-височных отделах, усиливающаяся во время сна. Авторы сделали заключение о том, что для СФМ характерно наличие «роландической» эпилептиформной активности, нарастающей во сне, с доброкачественным течением [6].

Данные, полученные в 2016 г. N. Ishikawa и соавт., включают случай СФМ с поздним дебютом эпилептических приступов и мультирегиональной эпилептиформной активностью (табл. 2). Клиническая картина эпилепсии соответствовала синдрому Леннокса–Гасто [7].

Авторы сделали заключение о том, что при СФМ имеется типичный паттерн ЭЭГ в виде мультифокальной эпилептиформной активности с преобладанием в лобно-центральных или лобно-височных отделах, с нарастанием во время ночного сна. При этом эпилепсия отмечается у большинства пациентов, приступы чаще начинаются в детском возрасте, по характеру – миоклонические, генерализованные тонико-клонические, фокальные или абсансы, с доброкачественным течением. Приступы могут провоцироваться повышением температуры. Специфических изменений на ЭЭГ не выявлено. При статистическом анализе между протяженностью микроделеции и дизморфизмом выявлена прямая корреляция, а тяжесть эпилепсии с протяженностью мутации не коррелирует. К тому же у нескольких пациентов выявлены не только генетические, но и другие возможные причины эпилепсии (перенесенная перинатальная гипоксия, менингит). В данном исследовании не выявлена взаимосвязь между тяжестью эпилепсии и умственной отсталостью или расстройствами поведения [5].

В работе L. Soorya и соавт. эпилепсия была выявлена у 13 из 32 (41 %) пациентов с СФМ. У 7 (22 %) пациентов отмечались только фебрильно-провоцируемые

Таблица 2. *Клинические данные, полученные N. Ishikawa и соавт. [7]*

Table 2. *Clinical data obtained by N. Ishikawa et al. [7]*

Пациент (пол, возраст) Patient (gender, age)	Приступы Seizures	Изменения на электроэнцефалограмме Changes in electroencephalogram
Муж., 3,5 мес Male, 3,5 months	Отведения глаз и головы влево Deviation of eyes and head to the left	Эпилептиформная активность в правой затылочной области, высокоамплитудная полиритмическая дельта-активность Epileptiform activity in the right occipital region, high-amplitude polyrhythmic delta activity
Муж., 13 лет Male, 13 years	Не отмечалось Not documented	Доброкачественные эпилептиформные паттерны детства во время сна Benign epileptiform discharges of childhood during sleep
Муж., 5 лет Male, 5 years	Дебют с 3 лет Disease onset at 3 y. o.	Пик-полипик-волновая активность из левой лобной области Spike/polyspike–wave activity in the left frontal region
Муж., 13 лет Male, 13 years	Дебют в 3 года Disease onset at 3 y. o.	Региональная эпилептиформная активность в лобной доле Regional epileptiform activity in the frontal lobe
Жен., 40 лет Female, 40 years	1-й приступ в 3 года, 2-й – в 34 года. С 39 лет учащение, фармакорезистентное течение The first seizure at the age of 3, the second one at the age of 34. Since 39 y. o. – increased frequency, pharmacoresistant seizures	Низкоамплитудная эпилептиформная активность, замедление основной активности Low-amplitude epileptiform activity, slowing of background activity

приступы, у 4 (13 %) – афебрильные приступы, у 2 (6 %) – фебрильно-провоцируемые и афебрильные приступы. У 5 из 6 (83 %) пациентов с афебрильными приступами отмечались генерализованные приступы, у 1 (17 %) пациента – сложные парциальные приступы; у всех 6 пациентов на ЭЭГ выявлена неспецифическая эпилептиформная активность. Одному из 6 пациентов проведено хирургическое лечение (височная лобэктомия) в связи с тяжелым течением эпилепсии. У 4 из 13 (31 %) пациентов на ЭЭГ выявлены изменения без клинических проявлений. На МРТ обнаружены такие неспецифические изменения, как уменьшение белого вещества (лейкопатия), агенезия мозолистого тела, вентрикуломегалия, кортикальная атрофия. Авторы подчеркивают, что МРТ не выявила аномалий мозжечка или задней черепной ямки (гипоплазия мозолистого тела или mega cisterna magna), которые часто обнаруживаются у детей с аутизмом [15].

В России СФМ посвящены 2 публикации, одна из которых – блог мамы девочки с данным синдромом, а другая – описание клинического случая взрослого пациента (30 лет). Авторы публикаций подчеркивают важность установления генетического диагноза при расстройствах аутистического спектра, поскольку это позволяет осознанно подойти к выбору лекарственного препарата, биологически активных добавок, витаминов и продуктов питания. Эти методы позволяют восстановить фолатный цикл, снизить глутаматную токсичность, применить недостающий метаболит или повлиять на баланс серотонина и катехоламинов. Правильно поставленный генетический диагноз аутизма помогает вовремя подобрать лечение и избежать ошибок в поведении родителей и воспитании пациента [2].

Представляем 2 случая СФМ у пациентов с эпилепсией. Хотелось бы обратить внимание на то, что у одной пациентки отмечается состояние, ассоциированное с доброкачественными эпилептиформными паттернами детства (ДЭПД) на ЭЭГ, без клинических приступов, а у другой пациентки ДЭПД-ассоциированное состояние проявляется тяжелыми эпилептическими приступами статусного течения.

Клинический случай 1

***Пациентка Д.**, 11 лет, наблюдается в клинике Института детской неврологии и эпилепсии (ИДНЭ) им. Святителя Луки по поводу делеции хромосомы 22 (q13), аутизма, отставания в психоречевом развитии, симптоматической эпилепсии, ассоциированной с ДЭПД на ЭЭГ; медикаментозная ремиссия более 2 лет. Из анамнеза: девочка от 1-й беременности, протекавшей на фоне стресса у матери, и срочных физиологических родов. Вакцинация по возрасту. Мало улыбалась, до 1 года была возбудимой, отмечался беспокойный сон. В весе прибавляла по нижней границе нормы. Моторные навыки формировались с легкой задержкой (пошла в 1 год 6 мес) на фоне диффузной мышечной гипотонии. До 3–4 лет*

отмечалось нарушение походки. Речевое развитие происходило с задержкой, лепет был слабо выражен, к 1 году 6 мес словарный запас составлял около 12 слов, пользовалась ими неактивно. В 1 год 6 мес отмечался регресс речевого развития, в речи остались лишь единичные лепетные слова, перестала реагировать на обращение, утратила глазной контакт. Появились двигательная расторможенность и разнообразные стереотипные движения – кручения, верчения, кружения, бег по кругу, «ходьба на носочках»; эти проявления были особенно выражены до 4-летнего возраста. К 2 годам проявились поведенческие нарушения, стала возбудимой, истеричной. После 2 лет утратила навыки опрятности (начала отказываться от горшка, мочилась и опорожнялась в белье). С 2 лет диагностирована задержка речевого, а затем психоречевого развития. После 3 лет диагностирован аутизм. Получала симптоматическое лечение и развивающие занятия без эффекта: сохранялись неусидчивость, двигательные стереотипии, отвлекаемость, отсутствие целенаправленной деятельности, грубая задержка речевого развития. До 7 лет в пассивном словаре было около 30 слов, которые редко использовались для общения, не было фразовой речи. В рамках комплексного обследования в 9 лет осмотрена психиатром. Жалобы матери: потряхивает кистями, крутит головой, «пищит», отсутствует познавательный интерес, вспыльчивая, истеричная, бывает агрессивной – может укусить, оцарапать. Психическое состояние: визуальный контакт непродолжительный, на обращение реагирует чаще. Гримасничает, прыгает, крутит головой, потряхивает кистями, быстро перебирает пальцами, импульсивна, отмечаются выкрики. Настроение лабильное, эмоционально невыразительна. В речи изредка отдельные слова, в основном лепет. К совместной деятельности привлекается на короткое время, непродуктивна, пресыщаема. Когнитивный дефицит. В ИДНЭ им. Святителя Луки родители обратились в связи с эпилептическими приступами у ребенка. Первый приступ в 7 лет (накануне отмечалось обычное поведение и хорошее самочувствие), рано утром, во сне: сглатывание слюны, рвотные позывы, дрожь в конечностях, замирание, отведение взгляда в сторону, напряжение мышц туловища и конечностей, затем клоническая фаза. В этот момент врачом скорой помощи внутримышечно введен реланиум, без эффекта. Судороги продолжались. Девочка госпитализирована, в стационаре повторное введение реланиума, без эффекта. Переведена в отделение реанимации. Судороги купировались при введении дормикума. Общая продолжительность приступа – около 3 ч. Второй приступ через 1,5 мес; аналогичный, короткий, купировался до приезда скорой помощи. Реланиум не вводили. После 2-го приступа начата антиэпилептическая терапия: леветирацетам в растворе в дозе 350 мг/сут (150 мг утром и 250 мг вечером). Была рекомендована более высокая дозировка, но при введении леветирацетама отмечено ухудшение поведения: пациентка стала более расторможенной, агрессивной, импульсивной. Третий приступ – через 4,5 мес; аналогичный, длительность более 2 ч, купирован в отделении реанимации. После выписки из стационара впервые проведен ночной ВЭМ, который показал высокий индекс мультирегиональной эпилептиформной активности (с преобладанием в правой и левой лобной области) во время сна. Доза леветирацетама увеличена до 1000 мг/сут в 2 приема (агрессивность и импульсивность при увеличении дозы также усилились). Четвертый приступ – через 1 мес: слюнотечение, дрожь, обмякание. К леветирацетаму добавлен ламотриджин. Пятый приступ – на фоне титрации ламотриджина (12,5 мг вечером): саливация, вздрагивания. Продолжительность около 30 мин. На фоне продолжения приема ламотриджина ЭЭГ без изменений. Ламотриджин отменен. Введен окскарбазепин. Через 1 мес на фоне приема окскарбазепина в дозе 600 мг/сут приблизительно в 6 ч утра в течение 2 дней подряд отмечены легкие короткие вздрагивания (такое состояние ранее отмечалось в начале приступов). Через несколько дней подобные вздрагивания появились и после засыпания. На фоне приема окскарбазепина ребенок стал спокойнее, усидчивее, уменьшилась агрессивность. При учащении вздрагиваний во время сна врач рекомендовал отменить окскарбазепин, но родители не хотели отказываться от препарата, который улучшил поведение ребенка. Попытка поменять окскарбазепин на топирамат привела к тому, что вздрагивания стали реже, но полностью не прошли, при этом возникло резкое возбуждение: усилились агрессивность, раздражительность, появились постоянные вокализации («пищание»). Топирамат был отменен. К леветирацетаму добавлен препарат вальпроевой кислоты. В начале его введения отмечались 2 приступа: короткий фокальный (фарингооральный) приступ, купировавшийся самостоятельно через 2 мин, и через 2 нед – вторично-генерализованный приступ длительностью 30 мин, купировавшийся введением реланиума. Ночные вздрагивания прекратились. Агрессия и возбуждение постепенно уменьшились. На фоне комбинации леветирацетама с повышением дозы до 1000 мг/сут и вальпроевой кислоты в дозе 1000 мг/сут вторично-генерализованные приступы купировались. Сохранялись редкие (1–2 раза в год) фокальные (фарингооральные) приступы во время ночного сна, четко обусловленные нарушением схемы приема препаратов (например, невозможностью приема лекарств при возбуждении, истериках и т. д.). В неврологическом статусе (в возрасте 11 лет): черепные нервы – слабость конвергенции и аккомодации с обеих сторон, фотореакции живые, лицо симметрично, язык по средней линии, несколько усилена саливация. Двигательная сфера: мышечный тонус в норме. Сухожильные рефлексы повышены без четкой разницы сторон. Положительный симптом Бабинского с обеих сторон. Координаторные пробы не выполняет. При наблюдении отмечается моторная нелов-

Таблица 3. *Динамические изменения в неврологическом статусе пациентки Н.*

Table 3. *Dynamic changes in the neurological status of the patient N.*

2015 г. 2015	2016 г. 2016
Выраженная постоянная саливация Constant excessive salivation	Умеренная саливация, в основном в связи с частым движением «рука в рот» Moderate salivation, mostly due to frequent putting of hands into mouth
Микрогнатия Micrognathia	Укрепление мышц лица Strengthening of the face muscles
Спазм аддукторов бедер Spasm of the adductor muscles of the thighs	Нормальный мышечный тонус с тенденцией к гипотонии, сохраняющейся в виде переразгибания в крупных суставах и других признаков соединительнотканной дисплазии Normal muscle tone with a tendency to hypotonia, which appears as hyperextension of the large joints and other signs of connective tissue dysplasia
Выраженная атаксия Severe ataxia	Нерезкая атаксия, в большей степени за счет неловкости Mild ataxia, mostly due to awkwardness
Нарушение осанки, функциональное укорочение правой ноги на 0,3 см Posture disorder, functional shortening of the right leg for 0.3 cm	Выраженный гиперлордоз Severe hyperlordosis
Выраженный гипергидроз и красный дермографизм кистей и стоп с переходом в дистальный акроцианоз Hyperhidrosis, red dermographism of the hands and feets turning into distal acrocyanosis	Сухость кожи в дистальных отделах конечностей Dry skin in the distal extremities
Выраженная гиперактивность, полевое внимание, низкий контакт, не выполняет инструкции Obvious hyperactivity, field attention, low contact, does not follow the instructions	Достаточно усидчива, привлекается к контакту и сотрудничеству на непродолжительное время, выполняет некоторые инструкции, снижено чувство дистанции, присутствуют стереотипии, сформированы простая сюжетная игра, подражание, слоги, словарный запас не более 10 слов The patient is quite plodding, can be involved in a contact and cooperation for a short period of time, follows some instructions, has impaired distance perception, stereotypies; the patient is able to take part in a simple plot game, can imitate, can pronounce syllables; vocabulary is not more than 10 words

кость. Выполняет простые инструкции, избирательна. Эмоционально лабильна. Истощаема. Активный словарный запас значительно ниже возрастной нормы (около 70 слов). После 10 лет увеличение словарного запаса происходит быстрее, стала повторять слова, стихи, песни. Цитирует их, используя шаблоны для ответа на вопросы, но отвечает не всегда на тему заданного. Неусидчива (активное внимание около 15 мин). Чувствительных нарушений нет. Навыки опрятности сформированы. Ночной ВЭМ (леветирацетам 1000 мг/сут в 2 приема, вальпроат 1000 мг/сут в 2 приема): основная ритмика сформирована по возрасту. Региональная эпилептиформная активность в бодрствовании в левой лобно-центрально-височной области, независимо – в правой задневисочно-теменно-затылочной области. В ходе сна индекс представленности эпилептиформных изменений значимо нарастает, устойчиво регистрируются региональные изменения: в левой лобно-центрально-височной области с распространением на задние отделы и дистантным распространением на гомологичные отделы противоположного полушария; независимо в правой задневисочно-теменно-затылочной области с распространением на задние отделы и дистантным распространением на гомологичные отделы противоположного полушария. Эпилептиформная активность по морфологии на отдельных эпохах записи соответствует ДЭПД. В динамике по результатам ВЭМ (2012–2016 гг.) отмечается уменьшение индекса представленности и амплитуды эпилептиформной активности. За время наблюдения у девочки купированы вторично-генерализованные судорожные приступы. Сохраняются поведенческие нарушения в виде импульсивности, непроизвольных вокализаций. Речевой запас увеличился до 100 слов. Стала значительно более контактной: стремится к общению, вовлекается в совместную деятельность. Продолжает обучение в школе компенсирующего вида по индивидуальному плану (в сопровождении тьютора). В заключение следует отметить, что течение эпилепсии не влияло на степень поведенческих нарушений при аутизме. Когнитивные способности не изменились при дебюте эпилепсии

Таблица 4. *Динамические изменения на ЭЭГ пациентки Н. с интервалом в 1 год*

Table 4. *Dynamic changes on EEG of the patient N. within 1 year*

Характеристика ЭЭГ EEG parameter	30.11.2014, ночной ВЭМ 30.11.2014, night VEM	25.11.2015, ночной ВЭМ 25.11.2015, night VEM
Основная ритмика, фоновая биоэлектрическая активность мозга (бодрствование/сон) Basic rhythm, background bioelectrical brain activity (wakefulness/sleep)	Основная активность сформирована в пределах возрастной нормы, представлена фрагментарно. Отмечаются повышенные индекс и амплитуда быстрой активности бета-диапазона. В бодрствовании регистрируются периодические медленноволновые акцентуации, преимущественно тета-диапазона, то в левой, то в правой лобно-центрально-височной области. В бодрствовании регистрируются единичные заостренные потенциалы в левой, реже в правой лобно-центральной области. Во сне регистрируется периодическое замедление тета-дельта-диапазона в левой лобно-височной области Background activity is within the norm according to the age, is presented fragmentally. Increased index and amplitude of the fast activity in the beta range is detected. Periodical slow-wave accentuations mostly in the teta-range in the left and right frontal-central-temporal regions are registered during wakefulness. Individual peaked potentials in the left (sometimes in the right) frontal-central region are detected during wakefulness. Slowing of the theta/delta range activity in the left frontal-temporal region is recorded during sleep	Основная ритмика сформирована по возрасту. Во сне отмечается повышенный индекс представленности быстроволновой активности бета-диапазона, выявляются неустойчивые медленноволновые акцентуации в правой лобно-центрально-височной области Background activity is within the norm according to the age. Increased index of fast activity was detected during sleep; unstable slow-wave accentuations in the right frontal-central-temporal region are also registered
Эпилептиформная активность (бодрствование) Epileptiform activity (wakefulness)	Нет None	В состоянии бодрствования регистрируется эпилептиформная активность в виде единичных острых волн, комплексов пик–волна, острая–медленная волна в правой центрально-височной области, периодически с распространением на правую лобную область Epileptiform activity is detected during wakefulness. It includes isolated sharp waves, spike-and-wave and sharp-and-slow wave complexes in the right central-temporal region, periodically spreading to the right frontal region

и не улучшились при купировании приступов. Небольшое улучшение психического состояния, более вероятно, связано с взрослением и непрекращающимися развивающими занятиями. К сожалению, нельзя сказать, что при значительном уменьшении индекса эпилептиформных изменений на ЭЭГ во время ночного сна у девочки улучшилось психическое развитие.

Клинический случай 2

***Пациентка Н.**, 5 лет, наблюдается в клинике ИДНЭ им. Святителя Луки по поводу верифицированного синдрома кольцевой хромосомы 22 (q13), аутизма, задержки психоречевого развития, состояния, ассоциированного с низким индексом ДЭПД на ЭЭГ. Из анамнеза известно, что девочка от 1-й беременности, протекавшей на фоне многоводия в III триместре, и оперативных родов в срок путем экстренного кесарева сечения. При рождении масса тела 2690 г, рост 51 см, по шкале Апгар 8 из 9 баллов. С рождения отмечается выраженная диффузная мышечная гипотония. Раннее развитие происходило с небольшой задержкой: начала переворачиваться в 5,5 мес, сидеть и ползать – в 8 мес 3 нед, вставать и ходить у опоры – в 9 мес, ходить – в 1 год 3 мес. Первое слово «дай» – в 3 года. В 1 год 4 мес обследована в НПЦ ДП. ЭЭГ: снижение порога судорожной готовности. Компьютерная томография головного мозга: гипоплазия червя мозжечка. Консультация ортопеда: гипермобильность суставов, плосковальгусные стопы, перекос таза вправо. Проведено генетическое обследование: кариотип – кольцевая хромосома 22 (22q13.3). ЭЭГ в 1 год 10 мес: эпилептиформной активности не выявлено. Осмотр психиатра в 1 год 10 мес: эмоциональному контакту доступна, избирательно активна, расторможена, в речи отдельные слоги.*

Окончание табл. 4
End of table 4

Характеристика ЭЭГ EEG parameter	30.11.2014, ночной ВЭМ 30.11.2014, night VEM	25.11.2015, ночной ВЭМ 25.11.2015, night VEM
Эпилептиформная активность (сон) Epileptiform activity (sleep)	В ходе сна низким индексом представленности регистрируются региональные эпилептиформные изменения в виде комплексов пик – медленная волна средней амплитуды в левой переднелобной области, эпизодически в правой переднелобной области Rare regional epileptiform changes are detected during sleep. They include spike-and-slow wave complexes of moderate amplitude in the left anterior frontal region, periodically in the right anterior frontal region	Во сне регистрируется эпилептиформная активность в виде спайков, острых волн, комплексов пик–волна, острая–медленная волна, представленная: • в правой лобной области; • в правой центрально-височной области, периодически с распространением • на правую лобную область; • в левой лобной области; • в левой височной области, периодически • с распространением на левую центрально-лобную область; • единичными короткими бифронтальными разрядами низкой степени билатеральной синхронизации. Во сне отмечается нарастание индекса представленности эпилептиформной активности, на отдельных эпохах достигающее 20–30 %, в целом не превышающее 5–15 % Epileptiform activity is detected during sleep. It includes spikes, sharp waves, spike-and-wave and sharp-and-slow wave complexes, registered: • in the right frontal region; • in the right central-temporal region, periodically spreading to the right frontal region; • in the left frontal region; • in the left temporal region, periodically spreading to the left central-frontal region; • isolated short bifrontal discharges with low-level bilateral synchrony. • Epileptiform activity increases during sleep, reaching 20–30 % in some recording periods, but not exceeding 5–15 % in total
	Эпилептиформная активность по своей морфологии на отдельных эпохах записи соответствует доброкачественным эпилептиформным паттернам детства Morphological features of epileptiform activity match those of BEDC during some recording periods	

Примечание. *ЭЭГ – электроэнцефалограмма; ВЭМ – видео-ЭЭГ мониторинг.*
Note. *EEG – electroencephalogram; VEM – video-EEG-monitoring.*

С матерью общается жестами. Попытка симптоматического медикаментозного лечения поведенческих нарушений рисполептом и стимуляция ноотропными препаратами (пантогам) привела к нарастанию гипердинамического синдрома, агрессии и импульсивности. После отмены терапии состояние улучшилось. С 3 лет систематически получает АВА-терапию, адаптивную физкультуру и занятия с логопедом. На фоне занятий отмечается улучшение развития и поведения (табл. 3). Динамические изменения на ЭЭГ пациентки отражены в табл. 4 и на рис. 1–4.

При сравнении в динамике отмечается появление редкой эпилептиформной активности в бодрствовании, а также нарастание представленности и изменение ее локализации во сне.

Оба клинических случая демонстрируют сходство клинических проявлений. При СФМ эпилепсия имеет возрастзависимое течение: появление ДЭПД на ЭЭГ с дальнейшим нарастанием индекса эпилептиформной активности во время сна, дебют фарингооральных приступов в школьном возрасте. Приступы имеют склонность к вторичной генерализации и статусному течению. При терапии следует избегать назначения ламотриджина и карбамазепина. Препараты выбора – вальпроевая кислота, леветирацетам.

Лекарственная терапия задержки развития и аутизма у детей с СФМ неоднозначна. Так, в обоих наших наблюдениях попытка применения нейролептиков для коррекции поведенческих нарушений

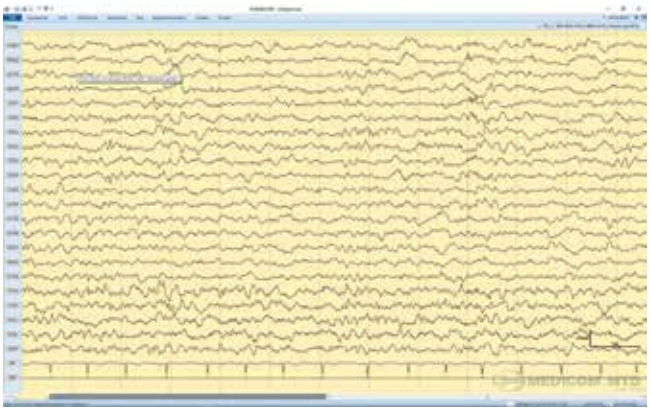

Рис. 1. *Электроэнцефалограмма пациентки Н., переход ко сну (30.11.2014). Региональная эпилептиформная активность: пик – медленная волна в правой лобной области с распространением на правую передневисочную область, независимо в правой центрально-височной области, независимо в левой лобной области (доброкачественные эпилептиформные паттерны детства)*

Fig. 1. *Electroencephalogram of the patient N., transition to sleep (30.11.2014). Regional epileptiform activity: spike-and-slow wave in the right frontal region spreading to the right anterior temporal region, independently in the right central-temporal region, independently in the left frontal region (benign epileptiform discharges of childhood)*

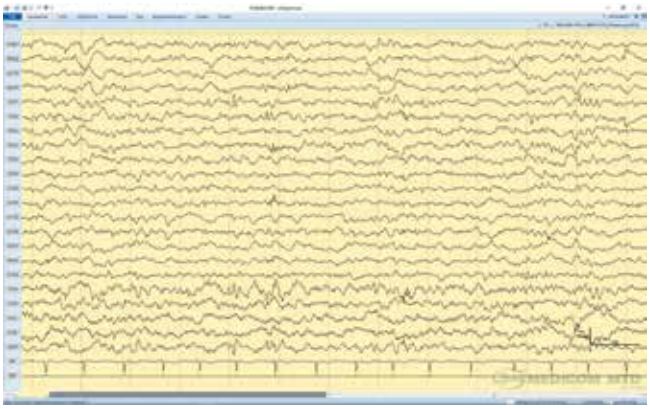

Рис. 2. *Электроэнцефалограмма пациентки Н., переход ко сну (25.11.2015). Региональная эпилептиформная активность: пик – медленная волна в левой заднелобно-височной области, независимо в правой лобной области с распространением на правую передневисочную область (доброкачественные эпилептиформные паттерны детства)*

Fig. 2. *Electroencephalogram of the patient N., transition to sleep (25.11.2015). Regional epileptiform activity: spike-and-slow wave in the left posterior frontal-temporal region, independently in the right frontal region spreading to the right anterior temporal region (benign epileptiform discharges of childhood)*

привела к парадоксальному эффекту – нарастанию моторной расторможенности и возбудимости, а применение так называемых мягких ноотропов, разрешенных в детском возрасте (гопантеновая кислота), усилило возбудимость в поведении и ухудшило картину ЭЭГ. Значительно более эффективными оказались развивающие занятия с применением методики АВА, нейрокоррекция, логопедический массаж для уменьшения гиперсаливации, адаптивная

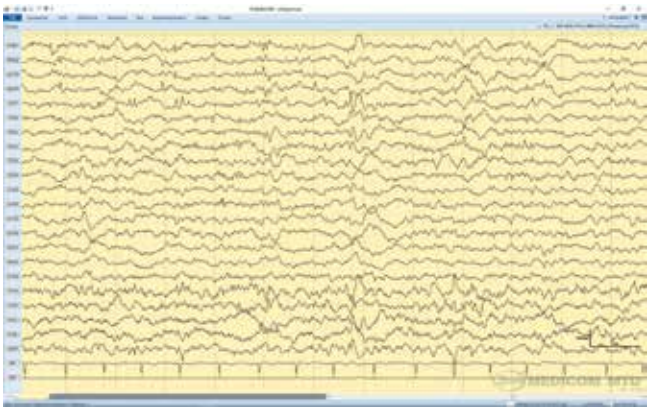

Рис. 3. *Электроэнцефалограмма пациентки Н., сон (30.11.2014). Региональная эпилептиформная активность: пик – медленная волна, острая–медленная волна в правой лобной области с распространением на правую передневисочную область, независимо в правой центрально-височной области, независимо в левой лобной области с распространением на левую центральную и височную области и дистантным распространением на гомологичные отделы противоположного полушария (доброкачественные эпилептиформные паттерны детства)*

Fig. 3. *Electroencephalogram of the patient N., sleep (30.11.2014). Regional epileptiform activity: spike-and-slow wave, sharp-and-slow wave in the right frontal region spreading to the right anterior temporal region, independently in the right central-temporal region, independently in the left frontal region spreading to left central and temporal regions and with distant spread to the homologous regions of the opposite hemisphere (benign epileptiform discharges of childhood)*

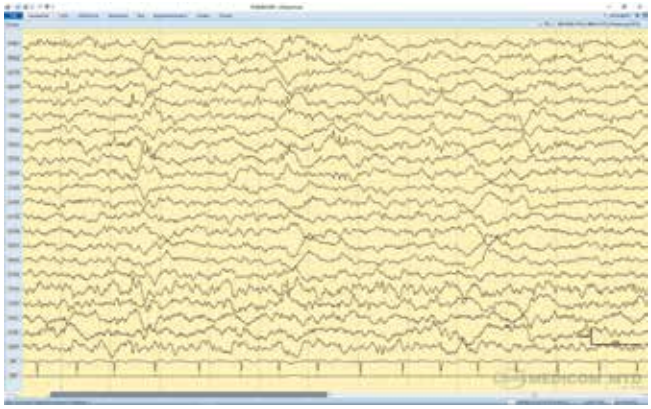

Рис. 4. *Электроэнцефалограмма пациентки Н., сон (25.11.2015). Региональная эпилептиформная активность: пик – медленная волна, острая–медленная волна в правой лобной области с распространением на правую передневисочную область, независимо в правой центрально-височной области, независимо в левой лобной области с распространением на левую центральную и височную области и дистантным распространением на гомологичные отделы противоположного полушария (доброкачественные эпилептиформные паттерны детства)*

Fig. 4. *Electroencephalogram of the patient N., sleep (25.11.2015). Regional epileptiform activity: spike-and-slow, sharp-and-slow wave in the right frontal region spreading to the right anterior temporal region, independently in the right central-temporal region, independently in the left frontal region spreading to left central and temporal regions and with distant spread to the homologous regions of the opposite hemisphere (benign epileptiform discharges of childhood)*

физкультура для коррекции плоскостопия, нарушения осанки, улучшения походки и мелкой моторики.

Заключение

Эпилептиформная активность у пациентов с СФМ в большинстве случаев имеет характер ДЭПД. Данная активность встречается у здоровых детей школьного возраста при большом количестве заболеваний ЦНС, а также при различных генетических синдромах, как в сочетании с эпилептическими приступами, так и без них. К синдромам с эпилептиформной активностью по типу ДЭПД на ЭЭГ, но без эпилептических приступов относятся синдром ломкой Х-хромосомы (синдром Мартина–Белл) и синдром Клайнфельтера (47, XYY). Данный синдром является еще одним подтверждением концепции H. Doose о врожденном нарушении процессов созревания мозга, когда с наступлением пубертата эпилепсия постепенно угасает [1].

Важно дальнейшее изучение течения эпилепсии и изменений на ЭЭГ у пациентов с СФМ. Независимо от наличия у пациентов эпилептических приступов рекомендуем проводить ВЭМ с включением ночного сна детям (и по показаниям взрослым) с СФМ как минимум 1 раз в год, чтобы выявить характер возрастных изменений ЭЭГ при данном синдроме. В связи с высокой вероятностью развития опухолей задней черепной ямки также необходима МРТ. Помимо этого показаны наблюдение и лечение у невролога, эпилептолога, психиатра, а в детском возрасте – коррекционно-развивающие занятия с психологом, дефектологом и логопедом.

Авторы выражают благодарность родителям пациентов с синдромом Фелан–МакДермид за информационную помощь.

Российские семьи с детьми с данным синдромом могут присоединиться к пациентскому объединению «Синдром Фелан–МакДермид» (https://www.facebook.com/groups/755372414572077/), являющемуся подразделением международного сообщества семей с детьми, имеющими синдром Фелан–МакДермид.

ЛИТЕРАТУРА/REFERENCES

1. Мухин К.Ю., Петрухин А.С., Холин А.А. Эпилептические энцефалопатии и схожие синдромы у детей. М.: АртСервис Лтд, 2011. С. 390–426. [Mukhin K.Yu., Petrukhin A.S., Kholin A.A. Epileptic encephalopathies and similar syndromes in children. Moscow: ArtService Ltd, 2011. Pp. 390–426. (In Russ.)].
2. Соловьева Н.В., Кицул Н.С. Роль генетических исследований при лечении аутизма. Синдром Фелан–МакДермид: история Саши. Аутизм и нарушения развития 2016;14(2):13–9. [Solov'eva N.V., Kitsul N.S. The role of genetic research in autism treatment. Phelan–McDermid syndrome: Sasha's story. Autism i narusheniya razvitiya = Journal of Autism and Developmental Disorders 2016;14(2):13–9. (In Russ.)]. DOI: 10.17759/autdd.2016140202.
3. Delcán J., Orera M., Linares R. et al. A case of ring chromosome 22 with deletion of the 22q13.3 region associated with agenesis of the corpus callosum, fornix and septum pellucidum. Prenat Diagn 2004;24(8):635–7.
4. Denayer E., Brems H., de Cock P. et al. Pathogenesis of vestibular schwannoma in ring chromosome 22. BMC Medical Genetics 2009;10:97.
5. Eun Hae Cho, Jae Bok Park, Jin Kyung Kim. Atypical teratoid rhabdoid brain tumor in an infant with ring chromosome 22. Korean J Pediatr 2014;57(7):333–6.
6. Figura M.G., Coppola A., Bottitta M. et al. Seizures and EEG pattern in the 22q13.3 deletion syndrome: clinical report of six Italian cases. Seizure 2014;23(9):774–9. DOI: 10.1016/j.seizure.2014.06.008.
7. Ishikawa N., Kobayashi Y., Fujii Y. et al. Late-onset epileptic spasms in a patient with 22q13.3 deletion syndrome. Brain Dev 2016;38(1):109–12. DOI: 10.1016/j.braindev.2015.06.002.
8. Ishmael H.A., Cataldi D., Begleiter M.L. et al. Five new subjects with ring chromosome 22. Clin Genet 2003;63(5): 410–4.
9. Jeffries A.R., Curran S., Elmslie F. et al. Molecular and phenotypic characterization of ring chromosome 22. Am J Med Genet A 2005;137:139–47.
10. Kehrer-Sawatzki H., Udart M., Krone W. et al. Mutational analysis and expression studies of the neurofibromatosis type 2 (NF2) gene in a patient with a ring chromosome 22 and NF2. Hum Genet 1997;100(1):67–74.
11. MacLean J.E., Teshima I.E., Szatmari P., Nowaczyk M.J. Ring chromosome 22 and autism: report and review. Am J Med Genet 2000;90:382–5.
12. Nair-Miranda K., Murch A., Petterson B. et al. An investigation into sub-telomeric deletions of chromosome 22 and pervasive developmental disorders. Am J Med Genet B: Neuropsychiatric Genet 2004;125B: 99–104.
13. Online Mendelian Inheritance in Man (OMIM) – an online catalog of human genes and genetic disorders. URL: http://omim.org/entry/606232 (last access date: 25.01.2017).
14. Rubio A. 4 year old girl with ring chromosome 22 and brain tumor. Brain Pathol 1997;7(3):1027–8.
15. Soorya L., Kolevzon A., Zweifach J. et al. Prospective investigation of autism and genotype-phenotype correlations in 22q13 deletion syndrome and SHANK3 deficiency. Mol Autism 2013;4(1):18. DOI: 10.1186/2040-2392-4-18.
16. Teive H.A., Munhoz R.P., Arruda W.O. et al. Spinocerebellar ataxia type 10 – a review. Parkinsonism Relat Disord 2011;17(9):655–61. DOI: 10.1016/j.parkreldis.2011.04.001.
17. Zirn B., Arning L., Bartels I. et al. Ring chromosome 22 and neurofibromatosis type II: proof of two-hit model for the loss of the NF2 gene in the development of meningioma. Clin Genet 2012;81(1):82–7. DOI: 10.1111/j.1399-0004.2010.01598.x.